

UNIVERSIDAD DE EL SALVADOR  
FACULTAD DE MEDICINA  
POSGRADO EN ESPECIALIDADES MEDICAS



**LA ULTRASONOGRAFIA EN EL DIAGNOSTICO DE APENDICITIS AGUDA,  
SENSIBILIDAD Y ESPECIFICIDAD EXPERIENCIA EN EL HOSPITAL  
GENERAL DEL ISSS.**

Informe final presentado por:

Dra. Wendy Margarita Romero Pérez.

Dr. Gerardo Alcides Franco Ortiz.

Para optar al Título de Especialista en:

Cirugía General.

Asesor de tema y metodológico:

Dr. Alvarino Minero Ortiz.

SAN SALVADOR, EL SALVADOR, JUNIO DE 2016.

## INDICE

RESUMEN	3
INTRODUCCIÓN	5
MARCO TEÓRICO	6
OBJETIVOS	11
DISEÑO Y METODOS	12
RESULTADOS	16
DISCUSION	27
CONCLUSIONES	29
REFERENCIAS BIBLIOGRAFICAS	30

## RESUMEN

La Apendicitis Aguda es la patología quirúrgica aguda abdominal más frecuente, en el Instituto Salvadoreño del Seguro Social, en el año 2005 fue la 6ª causa de ingreso hospitalario (1) y su diagnóstico constituye uno de los problemas más habituales en los servicios de urgencias.

En el departamento de radiología del ISSS desde hace muchos años se realizan ultrasonografías para ayudar al diagnóstico de apendicitis aguda; sin embargo a la fecha no se cuenta con estudios que determinen la sensibilidad y especificidad de este método diagnóstico, por lo cual se realizó el presente estudio titulado: “Ultrasonografía para el diagnóstico de apendicitis aguda. Sensibilidad y especificidad. Experiencia en el Hospital General del ISSS”.

Para tal fin, se revisaron los expedientes de los pacientes que fueron intervenidos quirúrgicamente por sospecha de apendicitis aguda en el año 2014; en total y según datos del censo obtenido en sala de operaciones, se realizaron 504 apendicetomías en el Hospital General; de los cuales a 84 pacientes se les realizó ultrasonografía abdominal antes de pasar a cirugía. Esto refleja que a un 16.6 % de los pacientes que pasaron a sala de operaciones por sospecha de apendicitis aguda, se les había realizado ultrasonido abdominal, aunque éste no siempre fue precisamente enfocado hacia el diagnóstico de apendicitis aguda.

De éstos 84 pacientes, el 90% (72 pacientes) de los reportes histopatológicos fueron compatibles con apendicitis aguda y el 10% (12 pacientes) se reportaron como apéndices sanas. El 60% (50 pacientes) era del sexo femenino y el 80% (68 pacientes) tenían edades entre 15 a 45 años de edad.

En la población en estudio se obtuvo una sensibilidad del ultrasonido abdominal para apendicitis aguda del 33% y una especificidad del 50%, sin embargo, varios de los ultrasonidos solicitados por los clínicos no eran enfocados a sospecha de apendicitis aguda, lo que llevó a la baja sensibilidad.

El valor predictivo positivo (VPP) fue de 80%, lo que significa que aquellos pacientes con resultado positivo a apendicitis aguda por ultrasonido tiene un 80% de probabilidades de padecer dicha enfermedad.

El valor predictivo negativo (VPN) obtenido en este estudio fue de 11%, lo que significa que aquellos pacientes que tienen un resultado negativo apendicitis por ultrasonido tiene apenas el 11% de probabilidades de no padecer apendicitis aguda.

## INTRODUCCIÓN

El término apendicitis, fue propuesto por Fitz Reginald en 1886, en su trabajo “Inflamación perforante del apéndice vermiforme”. De manera global se estima que el riesgo de padecer apendicitis a lo largo de la vida es del 7%; en torno al 1% de los pacientes ambulatorios que consultan por dolor abdominal presentan una apendicitis aguda (2,3% en el caso de los niños) (2). La mortalidad en los casos no complicados es del 0,3% y aumenta al 1-3% en caso de perforación y al 5-15% en los ancianos.

El cuadro clínico típico se caracteriza por dolor localizado inicialmente en epigastrio y posteriormente en la fosa ilíaca derecha (FID) acompañado de fiebre, náuseas y vómitos, aunque esta presentación aparece sólo en el 70% de los casos (3).

En la actualidad disponemos de medios de diagnóstico por imagen muy precisos con los que podemos mejorar el manejo de los pacientes con sospecha de apendicitis (3). Tanto la ultrasonografía como la tomografía computarizada, han demostrado ser métodos fiables en el diagnóstico de la misma (4), pero sigue discutiéndose cuándo está indicado y en qué circunstancias se debe emplear una de las dos técnicas (5). La prueba de imagen inicial de elección en la mayoría de los centros es la ultrasonografía por accesibilidad y menor costo.

Cuando se realiza una ultrasonografía en un paciente en el que se sospecha apendicitis, los objetivos son: identificar el paciente que tiene apendicitis aguda, identificar al paciente que no tiene apendicitis y en este último tratar de identificar la causa del dolor.

En el 2014 se realizaron un total de 504 apendicectomías en el Hospital General, de los cuales a 84 pacientes se les realizó ultrasonografía abdominal antes de pasar a cirugía. Esto refleja que un 16.6 % de los pacientes que pasaron a sala de operaciones por sospecha de apendicitis.

## **MARCO TEÓRICO**

El apéndice vermiforme forma parte del ciego, se forma donde convergen las tres tenias del colon, se encuentra situado a unos 2.5 cm por debajo de la válvula ileocecal, mide de 5 a 10 cm de longitud y puede llegar hasta los 30 cm o a la agenesia completa, su anchura es de 0.5 a 1.0 cm (6). Puede adoptar varias posiciones retrocecal (65.3 %), pélvica (31%), subcecal (2.3 %), preileal (1%) y retroileal (0.4%). Dependiendo de la posición del ciego o la presencia de situs inverso se puede encontrar el apéndice en varias localizaciones.

### **FISIOPATOLOGÍA**

El proceso inflamatorio inicia cuando el único extremo permeable del apéndice se obstruye (7, 8, 9). Las causas más frecuentes de obstrucción apendicular son: por fecalito, heces, hiperplasia linfoide, semillas, parásitos y tumores. Dicha obstrucción condiciona la acumulación de líquido y de secreciones en la luz del apéndice, con la posterior proliferación bacteriana e inflamación de la pared y de los tejidos circundantes (7,9). El aumento de la presión endoluminal secundario a la acumulación de fluidos, somete a la pared del apéndice a altas fuerzas de tensión y, a su vez, genera una disminución de la perfusión sanguínea que desencadena isquemia, gangrena y por último, perforación (7, 8, 9).

La perforación apendicular es uno de los estadios finales de dicho proceso inflamatorio y el objetivo de la intervención terapéutica en los pacientes es evitarla. Una vez que ocurre la perforación la mortalidad se eleva al 3 % y la morbilidad se vuelve tan alta como del 47 % (8, 9). Se dice que a pesar de ser diagnosticado temprano, hasta el 26 % de las apendicitis ya están perforadas al momento del diagnóstico (9).

### **MANIFESTACIONES CLÍNICAS.**

La sintomatología que produce la apendicitis se puede agrupar en síntomas típicos y atípicos. Los síntomas típicos están presentes solo entre el 50 y el 70 % de los pacientes (10, 11) y son: dolor localizado inicialmente en epigastrio y luego en fosa ilíaca derecha,

acompañado de fiebre, náuseas y vómitos, aunque esta presentación se da en sólo el 70% de los casos (12).

Los síntomas atípicos se presentan entre el 20 y el 30 % de los pacientes. Estos síntomas aparecen debido a las variantes en la posición anatómica del apéndice y a diferencias en la percepción y descripción del dolor por parte del paciente.

La apendicitis aguda es la patología quirúrgica aguda abdominal más común en nuestro medio (13, 14). Se puede presentar en todas las edades aunque resulta más frecuente entre la 2ª y 3ª década de la vida; es relativamente rara en grupos de edad extrema, pero cuando esto ocurre es más complicada debido a la localización imprecisa del dolor y rara vez se pueden describir claramente los síntomas.

El principal problema clínico que plantea actualmente la apendicitis es que su morbilidad postquirúrgica continúa siendo significativa (18%) (15) y que una demora diagnóstica y terapéutica conlleva a la aparición de apendicitis histológicamente más graves ya que el riesgo de perforación aumenta con el retraso diagnóstico (16, 17, 18).

## **Imágenes diagnósticas**

### ***Técnica ecográfica.***

Se realizan de manera óptima cuando el paciente está en ayuno de 4 a 6 horas.

Se realiza un estudio de todo el abdomen en tiempo real con un transductor de 3,5 y/o 5 MHz (se recomienda el uso de transductor lineal y convexo de alta frecuencia).

Se realiza el estudio antes y después de vaciar la vejiga, porque la repleción de la vejiga facilita la visualización de enfermedades en algunos pacientes y desplaza las asas intestinales en otros; después se realiza un análisis detallado de las zonas de interés, incluyendo la ecografía con compresión. Se aplica una compresión lenta y gradual. Se comprime el tubo digestivo normal y los bolsillos de gas se desplazan y se alejan de la región de interés. Por el contrario, las asas anormales engrosadas y/o las asas obstruidas no compresibles permanecen sin modificaciones. Los pacientes que tienen irritación peritoneal o sensibilidad local habitualmente toleran el aumento lento y suave de la

presión de la ecografía con compresión, mientras que muestran una marcada respuesta dolorosa si se aplica un rastreo rápido e irregular (19).

La apendicitis aguda es la explicación más frecuente del denominado cuadro de abdomen agudo en un servicio de urgencias. Con una presentación clásica, con frecuencia se trata al paciente con apendicectomía sin técnicas de imagen preoperatoria. Si las manifestaciones iniciales son atípicas, esto puede llevar a perforación antes de la operación, lo que hace que sea una operación complicada y difícil, y que con frecuencia se siga de la formación de abscesos.

Se ha descrito que se realiza laparotomía con resección de un apéndice normal, no inflamado en el 16% al 47% de los casos con una media de 26% (20, 21). También es preocupante que se pueda producir perforación en hasta el 35% (22).

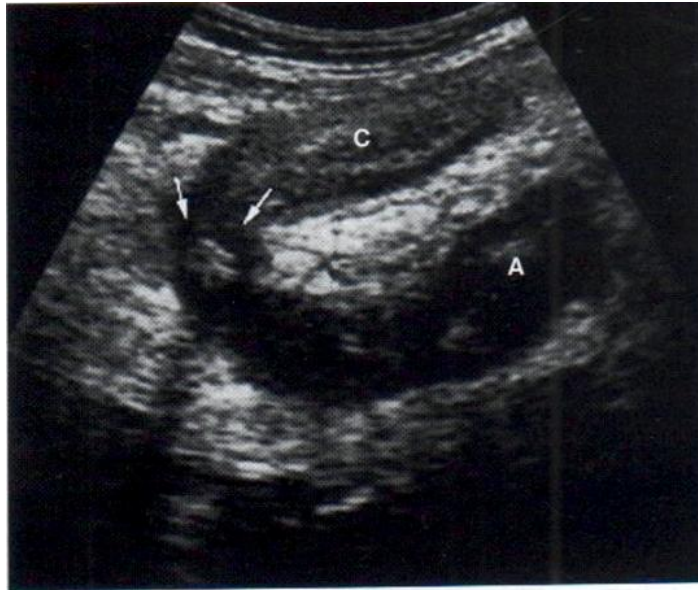Cuando se realiza una ecografía en un paciente en el que se sospecha apendicitis, los objetivos son: identificar al paciente que tiene apendicitis aguda, identificar al paciente que no tiene apendicitis aguda y, en esta última población identificar una explicación alternativa del dolor en la fosa iliaca derecha.

Hay un solapamiento bien reconocido de la sintomatología de la apendicitis con la de otras diversas enfermedades digestivas que incluyen: tiflitis aguda, adenitis mesentérica aguda, enfermedad de Crohn, diverticulitis derecha e infarto agudo segmentario del epiplón. En las mujeres esta lista se amplía, de modo que incluye también enfermedades ginecológicas agudas (23). En una revisión retrospectiva de 462 pacientes en los que se sospechaba apendicitis y a los que se les realizó apendicectomía, Bendeck y cols, encontraron que las mujeres, en particular, se benefician de la realización de técnicas de imagen en el preoperatorio, con una tasa de apendicectomías negativas significativamente menor que en las mujeres a las que no se les hacen pruebas de imagen en el preoperatorio (24). La TC y la ecografía proporcionan diagnósticos sensibles y



exactos de apendicitis. La elección de la modalidad de imagen está motivada en cierto modo en la experiencia local (25) y en nuestro caso de los costos.

Los trabajos iniciales de Paylaert (26) del éxito en el diagnóstico de la apendicitis aguda con ecografía con compresión dependían únicamente de la visualización del apéndice: un tubo ciego, no compresible y aperistáltico que se originaba en la punta del ciego con una firma intestinal. Fig. 1.



**FIGURA 1 Apendicitis aguda,** El apéndice inflamado (A) se ve como una estructura tubular ciega, aperistáltica y no compresible que se origina en el ciego (C). Se ve un apendicolito (flechas) que produce un sombreado ligero.

El apéndice normal es compresible y tiene una pared de un grosor menor o igual a 3 mm (27). Jeffrey y cols (28) concluyeron que el tamaño del apéndice permite diferenciar el apéndice normal del inflamado. Se ha establecido el nivel umbral para el diagnóstico de apendicitis, por encima de los cuales es muy probable y es de 6 a 7 mm. También se

debe considerar que la visualización ecográfica de un apéndice con un apendicolito, independientemente del diámetro del apéndice, es una prueba positiva. (Ver anexo 1).

Aunque la sensibilidad de la ecografía para el diagnóstico de apendicitis disminuye con la perforación, las características que se asocian estadísticamente a su aparición incluyen líquido peri cecal loculado, flemón o absceso, grasa peri cecal o peri apendicular prominente y pérdida circunferencial de la capa submucosa del apéndice.

Se han publicado múltiples artículos con respecto al rendimiento de las diversas modalidades de imagen para el diagnóstico de apendicitis aguda que dependen de variables como la edad, el sexo y de condiciones clínicas específicas. Algunos autores están a favor de realizar imágenes diagnósticas a todos los pacientes con sospecha clínica de apendicitis (29), otros prefieren que solo se realice en los casos dudosos y algunos pocos aseguran que las imágenes diagnósticas no son de utilidad (30).

A pesar de la gran controversia que existe al respecto, la doctora Parks, et al. (31) resumen en un artículo, la evidencia disponible para las tres modalidades de imagen utilizadas con mayor frecuencia para el diagnóstico de la apendicitis aguda (Tabla 2).

**Tabla 2. Rendimiento estadístico de las modalidades de imagen utilizadas de forma rutinaria para el diagnóstico de apendicitis aguda**

	S (%)	E (%)	VPP (%)	VPN (%)
Ultrasonido	66 – 100	83 – 96	91 – 94	89 – 97
Tomografía computarizada	90 – 100	91 – 99	92 – 98	95 – 100
Resonancia magnética	97 – 100	92 – 98	57 – 98	96 – 100

Fuente: Tomado de Parks NA, Schroepel TJ. (8) (S: Sensibilidad, E: Especificidad, VPP: Valor predictivo positivo, VPN: Valor predictivo negativo).

## **OBJETIVOS**

### **OBJETIVO GENERAL:**

- Evaluar la sensibilidad y especificidad de la ultrasonografía en la detección de apendicitis aguda en pacientes atendidos en la emergencia del Hospital General del Instituto Salvadoreño del Seguro Social, durante el período de Enero a Diciembre del 2014.

### **OBJETIVOS ESPECIFICOS:**

- Determinar la sensibilidad de la ultrasonografía en la detección de apendicitis aguda.
- Determinar la especificidad de la ultrasonografía en la detección de apendicitis aguda.
- Obtener los valores predictivos positivos y negativos de la ultrasonografía en la detección de apendicitis aguda.

## **DISEÑO Y MÉTODOS**

**Tipo de estudio:** Estudio descriptivo de pacientes que fueron intervenidos quirúrgicamente por sospecha de apendicitis aguda, en el Hospital General del ISSS, durante Enero a Diciembre del 2014.

**Universo:** Pacientes con sospecha de apendicitis aguda, que consultaron en la emergencia del Hospital general del ISSS, durante el periodo comprendido de Enero a Diciembre de 2014.

**Muestra:** Pacientes que fueron intervenidos quirúrgicamente por sospecha de apendicitis aguda en el Hospital General del ISSS, durante Enero a Diciembre del 2014 que cumplan con los criterios de inclusión.

### **Criterios de inclusión:**

1. Pacientes quienes fueron sometidos a apendicetomía durante el periodo de estudio.
2. Pacientes a quienes previo a ser intervenidos quirúrgicamente por apendicitis aguda se les realizó ultrasonografía abdominal.
3. Pacientes que cuenten con el reporte histopatológico de la pieza quirúrgica.

### **Criterios de exclusión:**

1. Pacientes apendicectomizados sin ultrasonografía previa.
2. Pacientes apendicectomizados que no cuenten con resultado histopatológico de la pieza quirúrgica.

### **Método de recogida de datos:**

Los pacientes que fueron intervenidos y sus registros se obtuvieron del consolidado diario de las cirugías de emergencia realizadas en la institución. Previa autorización se revisaron los expedientes clínicos de cada uno de los pacientes haciendo énfasis en la

presencia del reporte ultrasonográfico y del reporte operatorio. Asimismo previa autorización por el departamento de patología, se revisaron los reportes histopatológicos de dichos pacientes.

### **HERRAMIENTAS ESTADISTICAS.**

Con los datos obtenidos se clasificaron los pacientes en cuatro grupos según una tabla de contingencia 2x2.

	USG POSITIVA	USG NEGATIVA	TOTAL
SANO			
ENFERMO			
TOTAL			

### **Para valorar la validez de una prueba diagnóstica (32):**

**Sensibilidad:** es la probabilidad de clasificar correctamente a un individuo enfermo, es decir, la probabilidad de que para un sujeto enfermo se obtenga en la prueba un resultado positivo. La sensibilidad es, por lo tanto, la capacidad del test para detectar la enfermedad.

$$Sensibilidad = \frac{VP}{VP + FN}$$

VP (verdadero positivo): pacientes enfermos con resultado de la prueba positivo.

FN (falso negativo): Pacientes enfermos con resultado de la prueba negativo.

**Especificidad:** es la probabilidad de clasificar correctamente a un individuo sano, es decir, la probabilidad de que para un sujeto sano se obtenga un resultado negativo. En otras palabras, se puede definir la especificidad como la capacidad para detectar a los sanos.

$$\text{Especificidad} = \frac{VN}{VN + FP}$$

VN (verdadero negativo): Paciente sano, con resultado de la prueba negativo.

FP (falso positivo): Paciente sano, con resultado de la prueba positivo.

**Valor predictivo positivo:** es la probabilidad de padecer la enfermedad si se obtiene un resultado positivo en el test. El valor predictivo positivo puede estimarse, por tanto, a partir de la proporción de pacientes con un resultado positivo en la prueba que finalmente resultaron estar enfermos:

$$VFP = \frac{VP}{VP + FP}$$

VP: Verdadero positivo.

FP: Falso positivo.

**Valor predictivo negativo:** es la probabilidad de que un sujeto con un resultado negativo en la prueba esté realmente sano. Se estima dividiendo el número de verdaderos negativos entre el total de pacientes con un resultado negativo en la prueba:

$$VFN = \frac{VN}{FN + VN}$$

VN: verdadero negativo.

FN: Falso negativo.

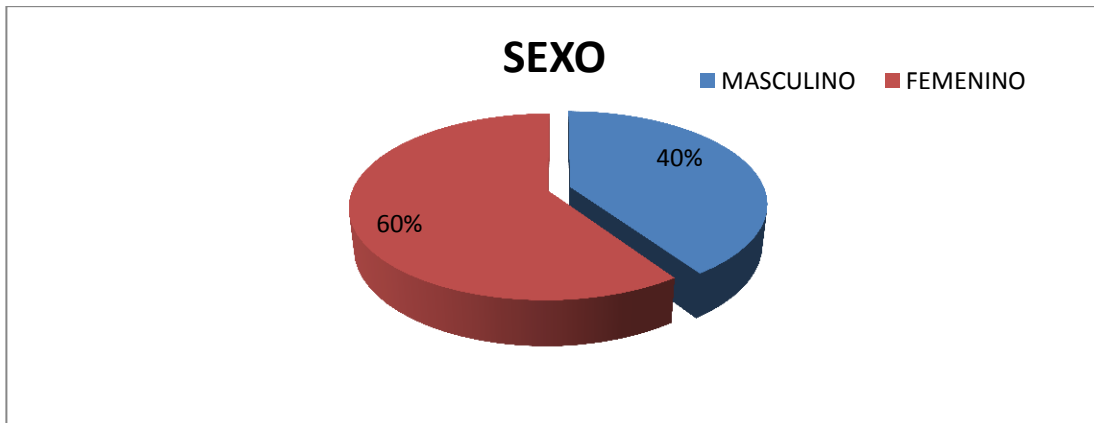
**Definición y Operacionalización de variables:**

<b>DEFINICION</b>	<b>OPERACIONALIZACIÓN</b>
<b>Edad</b>	<b>Años</b>
<b>Sexo</b>	<b>Masculino</b> <b>Femenino</b>
<b>Leucocitosis mayor de 16,000</b>	<b>Presente</b> <b>Ausente</b>
<b>Estructura anecoica, fondo ciego, aperistáltica, no compresible, ubicada en cuadrante inferior derecho</b>	<b>Presente</b> <b>Ausente</b>
<b>Diámetro mayor de 6 mm</b>	<b>Presente</b> <b>Ausente</b>
<b>Edema de grasa peri apendicular</b>	<b>Presente</b> <b>Ausente</b>
<b>Apendicolito</b>	<b>Presente</b> <b>Ausente</b>
<b>Absceso en FID</b>	<b>Presente</b> <b>Ausente</b>
<b>Liquido libre intra abdominal</b>	<b>Presente</b> <b>Ausente</b>
<b>Reporte quirúrgico</b>	<b>Apéndice normal (otra causa del cuadro).</b> <b>Apendicitis Aguda no complicada</b> <b>Apendicitis Aguda complicada</b>
<b>Reporte Patológico</b>	<b>Apéndice normal o hiperémico.</b> <b>Apéndice edematosa</b> <b>Apéndice Flemonosa</b> <b>Apéndice Gangrenosa</b>

## RESULTADOS

**TOTAL DE PACIENTES: 84**

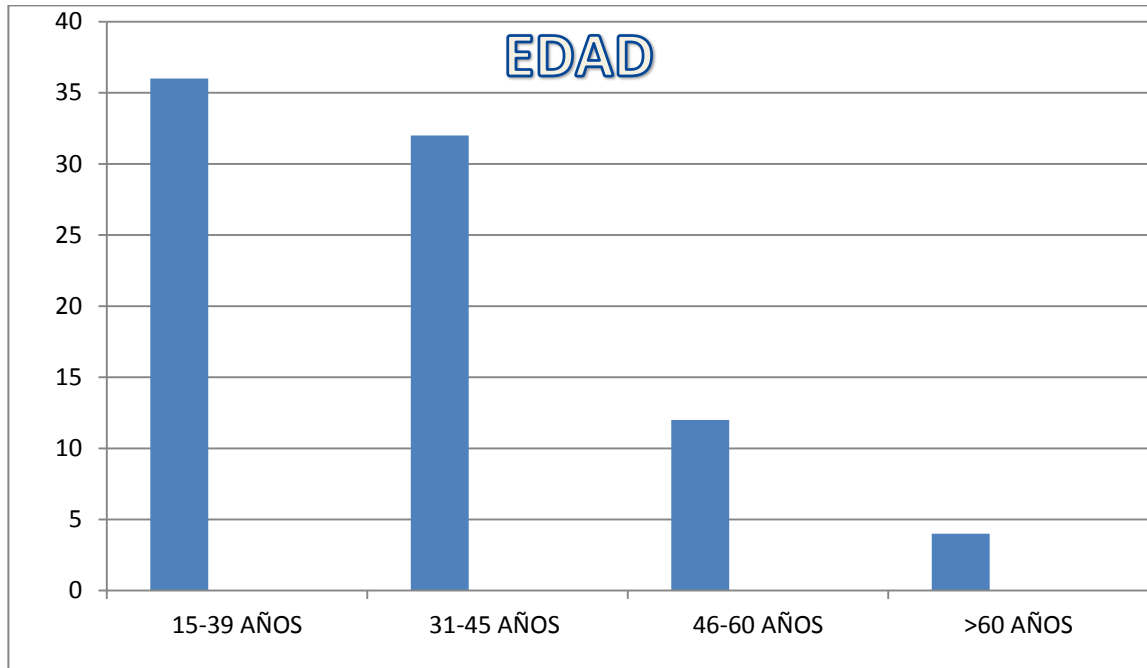
### DATOS EPIDEMIOLOGICOS



SEXO	FRECUENCIA
MASCULINO	34
FEMENINO	50
TOTAL	84

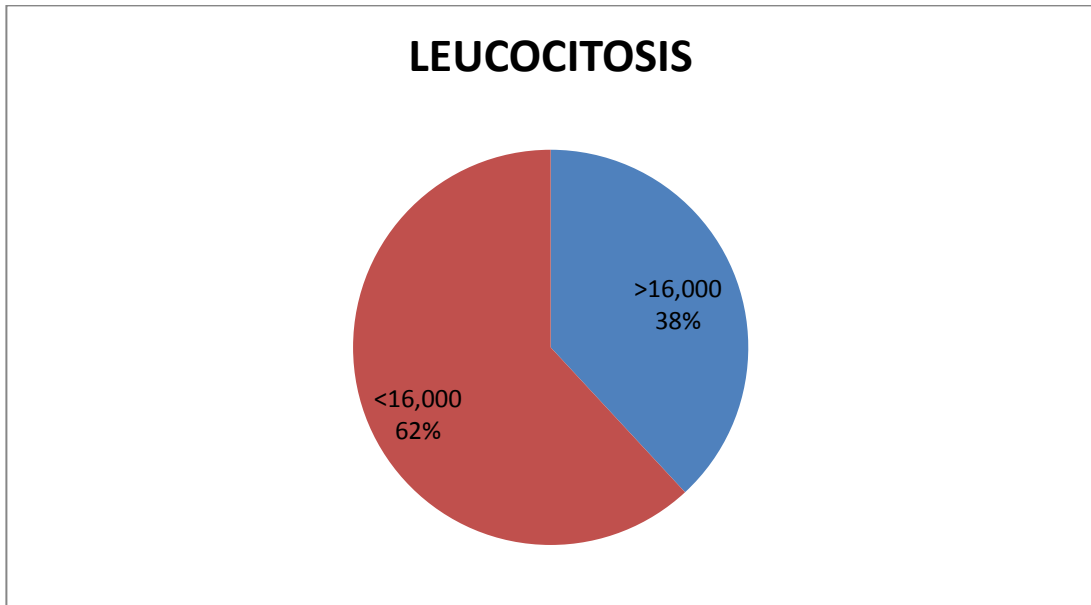
**COMENTARIO:** El 60% (50 pacientes) a quienes se les que se solicitó ultrasonografía abdominal por abdomen agudo, son del sexo femenino y el 40% (34 pacientes) del sexo masculino. Lo que podría demostrar la mayor duda diagnóstica en el sexo femenino y la necesidad de descartar otras patologías.





EDAD	FRECUENCIA
15-39 AÑOS	36
31-45 AÑOS	32
46-60 AÑOS	12
>60 AÑOS	4
<b>TOTAL</b>	<b>84</b>

**COMENTARIO:** el 80% de los pacientes se ubican en edades de 15 a 45 años de edad lo que coinciden con las edades que más comúnmente afecta la patología apendicular; a partir de los 46 años, ésta patología es menos frecuente y arriba de los 60 años, se encontró en apenas el 1.2 % de los pacientes; lo que traduce que los ultrasonidos realizados en pacientes con abdomen agudo con sospecha de apendicitis son mayormente realizados a pacientes jóvenes.

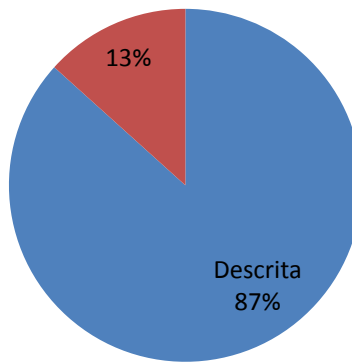


LEUCOCITOSIS	FRECUENCIA
>16,000	32
<16,000	52
TOTAL	84

**COMENTARIO:** la ausencia de leucocitosis fue una característica muy importante a la hora de solicitar ultrasonido abdominal en el paciente con abdomen agudo sospechoso de apendicitis aguda, pues el 62% de los pacientes no presentaba leucocitosis.

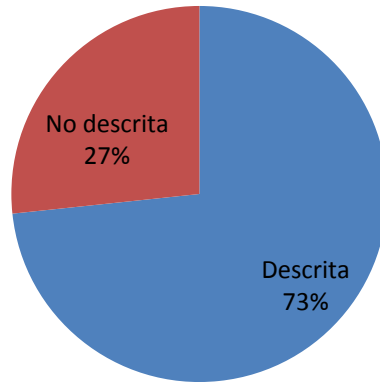
**CARACTERÍSTICAS REPORTADAS EN ULTRASONIDO CON SOSPECHA  
DE APENDICITIS**

**Estructura anecoica, fondo ciego,  
aperistáltica, no compresible, ubicada  
en cuadrante inferior derecho**



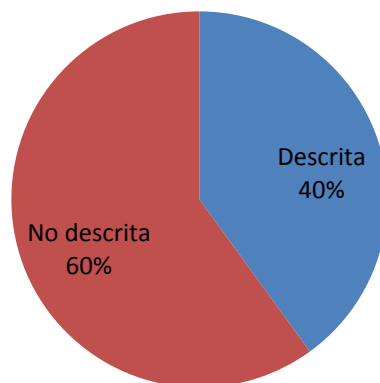
<b>Estructura anecoica, fondo ciego, aperistáltica, no compresible, ubicada en cuadrante inferior derecho</b>	
<b>Descrita</b>	<b>26</b>
<b>No descrita</b>	<b>4</b>
<b>TOTAL</b>	<b>30</b>

## Diámetro mayor de 6 mm

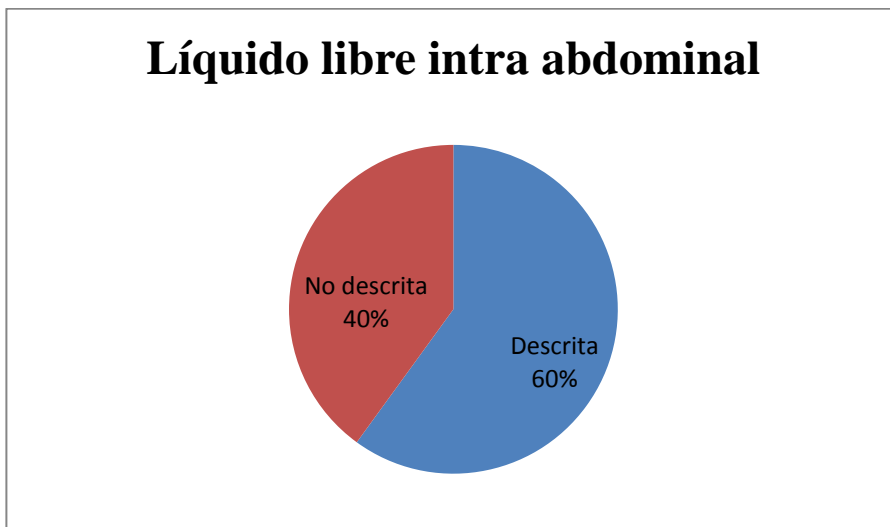


Diámetro mayor de 6 mm	
Descrita	22
No descrita	8
<b>TOTAL</b>	<b>30</b>

## Edema de grasa peri apendicular



<b>Edema de grasa peri apendicular</b>	
<b>Descrita</b>	<b>12</b>
<b>No descrita</b>	<b>18</b>
<b>TOTAL</b>	<b>30</b>



<b>Líquido libre intraabdominal</b>	
<b>Descrita</b>	<b>18</b>
<b>No descrita</b>	<b>12</b>
<b>TOTAL</b>	<b>30</b>

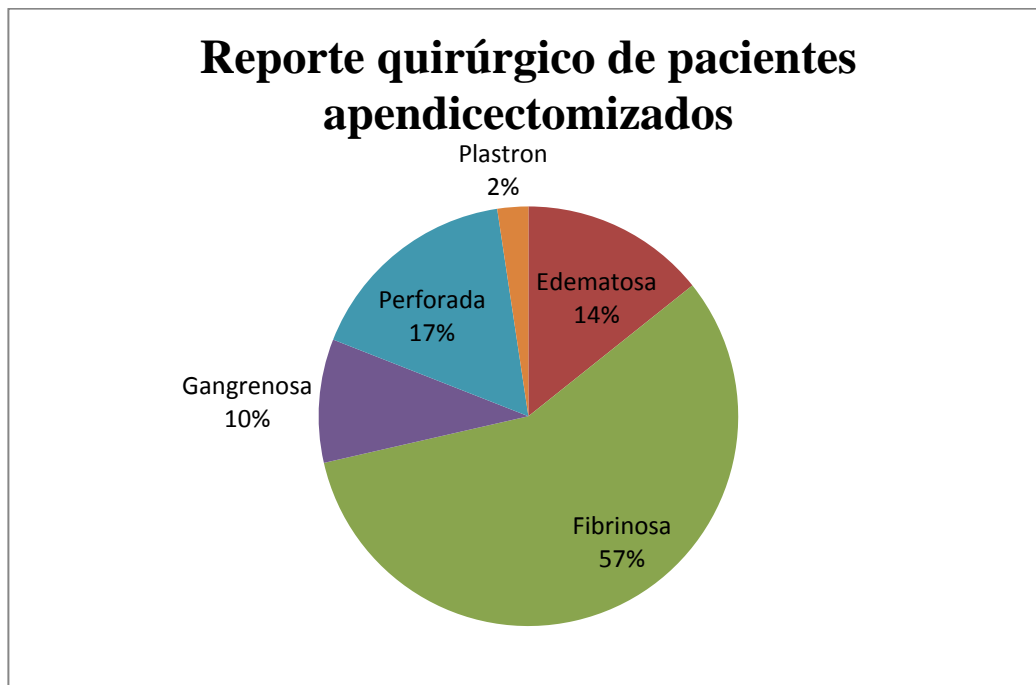
**COMENTARIO:** Un total de 30 (35.7%) pacientes de los 84, se reportaron con hallazgos de apendicitis aguda por ultrasonido, en 6 de ellos el estudio histopatológico demostró apéndice sana o hiperémica.

Los hallazgos más reportados en el paciente con apendicitis aguda fueron: **estructura anecoica, fondo ciego, aperistáltica, no compresible, ubicada en cuadrante inferior derecho**, encontrándose en un 87% de los reportes de ultrasonido. Lo que muestra que la visualización de una estructura que recuerde apéndice inflamado es el parámetro más importante que se toma en nuestra institución para el diagnóstico de apendicitis aguda.

Otro hallazgo de suma importancia descrito en la literatura y que se encuentra descrito en un 73% de los reportes ultrasonográficos es: apéndice con **un diámetro mayor de 6 mm.**

Entre otros hallazgos reportados en los pacientes con sospecha de apendicitis son: **edema de la grasa peri apendicular (40%) y líquido libre intra abdominal (60%).**

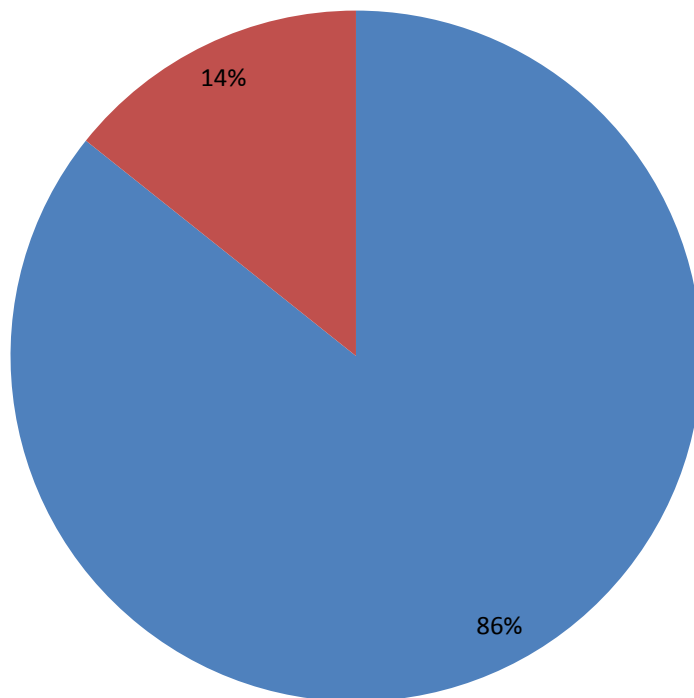
Hay dos características ultrasonográficas que no fueron reportadas en los pacientes con apendicitis aguda que son: **presencia de apendicolito y absceso en fosa iliaca derecha.**



**COMENTARIO:** en el 100% de los pacientes apendicectomizados, se plasmó en el reporte quirúrgico algún grado de inflamación del apéndice cecal, presentando el 57% de los pacientes apéndice en fase fibrinosa, 17% apéndice perforado, 14% edematosas, 10% gangrenosas y 2% con plastrón. Al observar lo reportado por el cirujano en el trans quirúrgico llama la atención que aproximadamente un 29% de los pacientes que pasaron a sala de operaciones por sospecha de apendicitis presentaban apendicitis complicada, lo cual no fue reportado en estudios ultrasonográficos.

## RESULTADOS DE PATOLOGÍA

■ APENDICITIS ■ APÉNDICE SANA



RESULTADOS DE PATOLOGÍA	
APENDICITIS	72
APÉNDICE SANA O HIPEREMICA	12
<b>TOTAL</b>	<b>84</b>

**COMENTARIO:** los reportes patológicos revisados únicamente reportan como apéndice sana, hiperémica, apendicitis aguda, apendicitis crónica, no clasifican en fases. Como dato curioso se observa que en el reporte histopatológico 14.2 % (12 pacientes) de estos 84 presentaba apéndice sana o hiperémica.

**TABLA DE CONTINGENCIA 2X2**

	USG POSITIVA	USG NEGATIVA	TOTAL
SANO	6	6	12
ENFERMO	24	48	72
TOTAL	30	54	84

$$\text{Sensibilidad} = \frac{VP}{VP + FN}$$

$$\frac{24}{24+48} = 0.33$$

$$\text{Especificidad} = \frac{VN}{VN + FP}$$

$$\frac{6}{6+6} = 0.5$$



$$VPP = \frac{VP}{VP + FP}$$

$$\frac{24}{24+6} = 0.8$$

$$VFN = \frac{VN}{FN + VN}$$

$$\frac{6}{48+6} = 0.11$$

**COMENTARIO:** La sensibilidad y especificidad de este estudio se analizó por medio de una tabla de contingencia  $2 \times 2$ .

La sensibilidad se obtuvo de dividir aquellos pacientes con apendicitis aguda comprobada por patología que dieron positivo a apendicitis por ultrasonido, estos fueron en total 24 pacientes (verdaderos positivos, VP). Esto se dividió entre el valor obtenido de la suma de VP y aquellos con ultrasonido negativo a apendicitis pero que en el estudio histopatológico eran positivos a apendicitis que en total eran 48 (falsos negativos, FN). Con esto se obtuvo una sensibilidad de 0.33 la cual se multiplicó por 100 para obtener el porcentaje de sensibilidad.

La especificidad fue un dato obtenido de dividir aquellos pacientes con estudio histopatológico con apéndice sano y que el ultrasonido manifestaba negativo a apendicitis (verdaderos negativos, VN) que en total fueron 6, dividido entre la suma de

los VN más los pacientes que el estudio ultrasonográfico reportaba como positivo apendicitis pero el estudio histopatológico reportaba un apéndice normal (falsos positivos). Obteniendo una especificidad de 0.5 la cual se multiplicó por 100 para obtener el porcentaje de especificidad.

El valor predictivo positivo (VPP) fue de 80% lo que significa que aquellos pacientes con resultado positivo a apendicitis aguda por ultrasonido tiene un 80% de probabilidades de padecer dicha enfermedad.

El valor predictivo negativo (VPN) obtenido en este estudio fue de 11% lo que significa que aquellos pacientes que tienen un resultado negativo apendicitis por ultrasonido tiene apenas el 11% de probabilidades de no padecer apendicitis aguda.

## DISCUSION

Luego de la revisión de un total de 504 expedientes de pacientes a quienes se les realizó cirugía por sospecha de apendicitis aguda, se obtuvo un total de 84 que cumplieron con los criterios de inclusión; lo que refleja que solamente a un 16.6 % de ellos, se les realizó ultrasonido abdominal; que en muchos de los casos no fue precisamente enfocado hacia el diagnóstico de apendicitis aguda.

El 60% (50 pacientes) eran del sexo femenino y el 40% (34 pacientes) del sexo masculino. El 80% (68 pacientes) tienen edades que oscilan entre los 15 a 45 años de edad.

La leucocitosis menor de 16,000 se encontraba presente en el 62% (52 pacientes), lo que nos demuestra q no siempre estos pacientes presentarán niveles altos de leucocitos.

Con respecto a los resultados histopatológicos de las piezas quirúrgicas el 86% (72 pacientes) presentaban hallazgos confirmatorio de apendicitis y el 14% (12 pacientes) presentaba apéndice sana o hiperémica.

En la población en estudio se obtuvo una sensibilidad del ultrasonido abdominal para apendicitis aguda de 33% y una especificidad de 50%, muy por debajo de los valores encontrados en la literatura (31) sin embargo, varios de los ultrasonidos solicitados por los clínicos no eran enfocados a sospecha de apendicitis aguda, lo que puede explicar dichos resultados.

El valor predictivo positivo (VPP) fue de 80%, lo que indica que aquellos pacientes con resultado positivo a apendicitis aguda por ultrasonido tiene un 80% de probabilidades de padecer dicha enfermedad.

El valor predictivo negativo (VPN) obtenido en este estudio fue de 11%, lo que indica que aquellos pacientes que tienen un resultado negativo apendicitis por ultrasonido tiene apenas el 11% de probabilidades de no padecer apendicitis aguda.

En los datos más comúnmente reportados en ultrasonido con sospecha de apendicitis se encuentra: estructura anecoica, fondo ciego, aperistáltica, no compresible, ubicada en cuadrante inferior derecho, no compresible. Con diámetro mayor de 6 mm, estos datos se reportaron en el 83% de los estudios de pacientes con sospecha apendicitis. Otros datos reportados son: edema de la grasa peri apendicular con 33% y líquido intra abdominal con 66%. La presencia de apendicolito o absceso en fosa ilíaca derecha no fue reportado por ningún radiólogo.

En el reporte quirúrgico el 100% de las apéndice cecal extirpada por los cirujanos fue reportada con hallazgos de apendicitis aguda; siendo la más común la apéndice fibrinosa en un 57%, sin embargo en el reposte histopatológico se reportaron como sanas o hiperémicas el 14.2%.

## CONCLUSIONES.

- La sensibilidad del 33% y especificidad del 50% encontrada en este estudio para el diagnóstico de apendicitis aguda, es baja, sin embargo en muchos de estos casos la solicitud al radiólogo no era por sospecha de apendicitis aguda, por lo cual no se realizó énfasis en fosa ilíaca derecha para tratar de observar hallazgos ultrasonográficos que sugiriera apendicitis aguda.
- El ultrasonido abdominal en los pacientes con sospecha de apendicitis en el sexo femenino se solicita con un poco más de frecuencia; sin embargo en este estudio no se encontró otra causa que explicara el dolor en fosa ilíaca derecha en las pacientes femeninas tanto ultrasonográficamente como en el quirúrgico. Los pacientes pasaron a sala de operaciones para apendicectomía, lo que explicaría que aquellos pacientes con causas ginecológicas o de otra índole diagnosticada por ultrasonido no pasaron a sala de operaciones y no pudieron ser captados en este estudio.
- En los pacientes que pasaron a sala de operaciones por sospecha de apendicitis aguda, con hallazgo histopatológico de apendicitis y ultrasonido positivo a apendicitis, los dos datos de mayor relevancia del reporte radiológico son estructura anecoica, fondo ciego, aperistáltica, no compresible en fosa ilíaca derecha y con diámetro mayor de 6 mm, encontrándose en un 83% de los reportes.
- Es necesario realizar un protocolo en el centro hospitalario, para la realización del estudio ultrasonográfico en el paciente con sospecha clínica de apendicitis aguda, para poder obtener datos del radiólogo que contribuyan a confirmar o negar los hallazgos que presenta esta patología ultrasonido. Haciendo énfasis en aquellos casos que se sospeche complicaciones como abscesos o plastrón.
- En el caso de que haya sospecha clínica de plastrón o absceso apendicular el mejor método diagnóstico es la tomografía computarizada pues en este estudio no se reportó ningún paciente con esos diagnósticos y en el reporte quirúrgico se presentaron 2 pacientes con plastrón y 14 con apéndice perforada.

## REFERENCIAS BIBLIOGRÁFICAS

1. Memoria de Labores del Instituto Salvadoreño del Seguro Social, 2005, [www.iss.gov.sv](http://www.iss.gov.sv).
2. Del Cura JI, Oleagal, Grand D. Indicaciones de las técnicas de diagnóstico por la imagen en la sospecha de apendicitis aguda: Propuesta de protocolo diagnóstico. *Radiología* 2001; 43: 478-89
3. Rosengren D, Brown AFT, Chu K, Radiological Imaging to improve the emergency department diagnosis of acute apendicitis. *Emergency Medicine Australasia* 2004; 16: 410-6.
4. Paulson E, Kalady M, Pappas T. Suspected apendicitis. *N J Med* 2003;3: 236-43.
5. Del Cura JI, Oleaga L, Grandee D, Fariña MA, Isusi M. Comparación de la ecografía y la tomografía computarizada en el diagnóstico de apendicitis aguda. *Radiología* 2001; 43: 175-86.
4. Wartz SI. Appendix. En: *Principles of surgery*. 8 ed St Louis: Mc Graw – Hill, 2001:1307 – 18.
5. Chalazonitis AN, Tzovara I, Sammouti E, et al. CT in apendicitis. *Diagn Interv Radiol*. 2008;14:19-25.
6. Rybkin AV, Thoeni RF. Current concepts in imaging of apendicitis. *Radiol Clin North Am*. 2007; 45:411 – 22, vii.
7. Brown MA. Imaging acute apendicitis. *Semin Ultrasound CT MR*. 2008; 29:293-307.
8. Suh SW, Choi YS, Park JM, et al. Clinical factors for distinguishing perforated from nonperforated apendicitis: a comparison using multidetector computed tomography in 528 laparoscopic appendectomies. *Surg Laparosc Endosc Percutan Tech*. 2011; 21:72-5.
9. Ebell MH. Diagnosis of apendicitis: part 1. History and physical examination. *Am Fam Physician*. 2008 Mar 15;77(6):828-30.

10. Rosengren D, Brown AFT, Chu K. Radiological imaging to improve the emergency department diagnosis of acute appendicitis. *Emergency Medicine Australasia* 2004; 16:410-6.
11. Birnbaum BA, Wilson SR. Appendicitis at the millennium. *Radiology* 2000; 215:337-48.
12. Kessler N, Cyteval C, Gallix B, Lesnik A, Blayac PM, Pujol J, et al. Appendicitis: Evaluation of Sensitivity, Specificity and Predictive values of US, doppler US and laboratory finfing. *Radiology* 2004; 230:472-9.
13. Del Cura JI, Oleaga L. La radiología en urgencias. Temas de actualidad. Monografía Seram 2006; 79-86.
14. Bianchi A, Heredia A, Hidalgo LA, García F, Armella C, Suñol X. ¿Es suficiente la observación clínica en los casos dudosos de apendicitis? *Emergencias* 2005; 17:176-9.
15. Gutierrez CJ, Mariano MC, Faddis DM, Sullivan RR, Wong RS, Lourie DJ, et al. Doppler ultrasound accurately screens patients with appendicitis. *Am J Surg* 1999; 65:1015-7.
16. Marincek B. Nontraumatic abdominal emergencies: acute abdominal pain: diagnostic strategies. *Eur Radiol* 2002; 12:2136-50.
17. Bendeck SE, Nino-Murcia NM, Berry GJ, Jeffrey RB: Imaging for suspected appendicitis: negative appendectomy and perforation rates. *Radiology* 2002; 225:131-136.
18. Coursey CA, Nelson RC, Patel MB, et al. Making the diagnosis of acute appendicitis:do more preoperative CT scans mean fewer negative appendectomies? A 10- year study. *Radiology*. 2010; 254:460-8.
19. Carol M. Rumack, Stephanie R. Wilson, et al, Diagnóstico por ecografía, Tercera Edición, Editorial Marfan, 2004 Cap. 8 pag 269-320
20. Kazarian KK, Roeder W. Mersheiner WI: Decreasing mortality and increasing morbidity from acute appendicitis, *Am J Surg*. 119: 681-685

21. Pieper R, Forsell P, Kager L; Perforating appendicitis: A nine year survey of treatment and results. *Acta Chir Scand* 1986; 530:51-57
22. Van Way CW III, Murphy JR, Dunn EL, et al: A feasibility study in computer-aided diagnosis in appendicitis. *Surg Gynecol Obstet* 1982; 155:685-688
23. Berry J Jr, Malt RA: Appendicitis near its centenary. *Ann Surg* 1984; 200(5):567-575.
24. Birnbaum BA, Wilson SR: Appendicitis at the millennium *Radiology* 200;215(2): 337-348
25. Puylaert JBCM: Acute appendicitis: ultrasound evaluation using graded compression. *Radiology* 1986; 158:355-360
26. Rioux M: Sonographic detection of the normal and abnormal appendix. *AJR* 1992; 158: 773-778
27. Jeffrey RB, Jr, Laing FC, Lewis FR: Acute appendicitis: High-resolution real-time ultrasound findings. *Radiology* 1987; 163:11-14
28. Krajewski S, Brown J, Phang PT, et al. Impact of computed tomography of the abdomen on clinical outcomes in patients with acute right lower quadrant pain: a meta-analysis. *Can J Surg.* 2011; 54:43-53.
29. Parks NA, Schroepel TJ. Update on imaging for acute appendicitis. *Surg Clin North Am.* 2011; 91:141- 154.
30. Krajewski S, Brown J, Phang PT, et al. Impact of computed tomography of the abdomen on clinical outcomes in patients with acute right lower quadrant pain: a meta-analysis. *Can J Surg.* 2011; 54:43-53.
31. Parks NA, Schroepel TJ. Update on imaging for acute appendicitis. *Surg Clin North Am.* 2011; 91:141- 154.
32. [https://www.fisterra.com/mbe/investiga/pruebas\\_diagnosticas/pruebas\\_diagnosticas.asp#Tabla](https://www.fisterra.com/mbe/investiga/pruebas_diagnosticas/pruebas_diagnosticas.asp#Tabla)