

UNIVERSIDAD AUTONOMA DE EL SALVADOR.-

FACULTAD DE MEDICINA

---ooOoo---

FRACTURAS DE LA COLUMNA VERTEBRAL

REVISION DE 100 CASOS INGRESADOS-
EN EL HOSPITAL ROSALES

---ooOoo---

T E S I S D O C T O R A L P R E S E N T A D A
P O R

Alfonso Aceituno Castro

---ooOoo---



614.71
A1734
1957
F. H. H. S.
p. 4.

UES BIBLIOTECA CENTRAL

INVENTARIO: 10107308

UNIVERSIDAD AUTONOMA DE EL SALVADOR

PRIMER EXAMEN DE DOCTORAMIENTO PRIVADO

CLINICA MEDICA:

- Dr. Lázaro Mendoza
- Dr. Eduardo Navarro
- Dr. Guillermo Debbe h.

SEGUNDO EXAMEN DE DOCTORAMIENTO PRIVADO

CLINICA OBSTETRICA:

- Dr. Roberto Orellana Valdez
- Dr. José Gonzalez Guerrero
- Dr. Antonio Lazo Guerra

TERCER EXAMEN DE DOCTORAMIENTO PRIVADO

CLINICA QUIRURGICA:

- Dr. Luis A. Macías
- Dr. Carlos Gonzalez Bonilla
- Dr. Ricardo Posada h.

JURADO DOCTORAMIENTO PUBLICO:

- Dr. Dimas Funes Hartman
- Dr. Saturnino Cortéz
- Dr. Rómulo Colindres

UNIVERSIDAD AUTONOMA DE EL SALVADOR

RECTOR: INGENIERO ANTONIO PERLA h.

SECRETARIO: DR. JOSE SALINAS ARIZ

---ooOoo---

FACULTAD DE MEDICINA

DECANO: DR. ERNESTO PASJUELLE

SECRETARIO: DR. ROBERTO A. JIMENEZ

---ooOoo---

Marzo de 1951

---ooOoo---

UNIVERSIDAD AUTONOMA DE EL SALVADOR

RECTOR: INGENIERO ANTONIO PERLA h.

SECRETARIO: DR. JOSE SALINAS ARIZ

---ooOoo---

FACULTAD DE MEDICINA

DECANO: DR. ERNESTO PASJUELLE

SECRETARIO: DR. ROBERTO A. JIMENEZ

---ooOoo---

Marzo de 1951

---ooOoo---

UNIVERSIDAD AUTONOMA DE EL SALVADOR

RECTOR: INGENIERO ANTONIO PERLA h.

SECRETARIO: DR. JOSE SALINAS ARIZ

---ooOoo---

FACULTAD DE MEDICINA

DECANO: DR. ERNESTO PASAJELLE

SECRETARIO: DR. ROBERTO A. JIMENEZ

---ooOoo---

Marzo de 1951

---ooOoo---

DEDICATORIA

A mis padres:

Don Alfonso Aceituno

Dña. Olimpia Castro de Aceituno

A mi hermana:

Srita. Olimpia Estebana Aceituno

A: Dña. Cristina Magaña vda. de Cepeda

Y al: Dr. José Cepeda Magaña

Con gratitud

A la memoria de mi amigo:

Dr. Gustavo Magaña Menéndez

A mis amigos.

---ooOoo---

En la ciudad de San Salvador, a las once horas del día doce de marzo de mil novecientos cincuenta y uno, reunidos en el Decanato de la Facultad de Medicina los infrascritos miembros del Tribunal designado para calificar el trabajo de tesis del Bachiller Alfonso Aceituno Castro titulado: "FRAGURAS DE LA COLUMNA VERTEBRAL, REVISION DE 100 CASOS INGRESADOS EN EL HOSPITAL LOS REYES", hacemos constar que hemos revisado dicho trabajo y que en vista de que reúne las condiciones exigidas por los Estatutos de la Universidad le damos nuestra aprobación por unanimidad de votos.-

Dr. Dimas Funes Hartman
PRESIDENTE

Dr. Saturnino Cortez
1er. Vocal

Dr. Rómulo Colindres
2º. Vocal.-

PLAN DE TRABAJO

- 1) INTRODUCCION
- 2) RECUERDO ANATOMICO DE LA COLUMNA VERTEBRAL
- 3) ETIOLOGIA Y PATOGUNIA
- 4) SINTOMATOLOGIA Y DIAGNOSTICO
- 5) CLASIFICACION DE LAS FRACTURAS DE LA COLUMNA VERTEBRAL
- 6) TRATAMIENTO
- 7) CASUISTICA
- 8) CONCLUSIONES

INTRODUCCION

Abordar un problema de orden médico y darle caracteres de originalidad es algo muy difícil que está encomendado a personajes que han venido apareciendo esporádicamente a travez de muchas décadas; ésto sinembargo no nos exime de tratar de estudiar dichos problemas ya que lo que nos guía es el vehemente deseo de contribuir al estudio de la medicina.

La idea de escribir mi tesis sobre ortopedia lo inspiró la gran cantidad de fracturados que ingresan a nuestro máximo centro hospitalario; basta pasar una breve visita no sólo por los servicios de Ortopedia sino que cualquiera de los de Cirugía para darse cuenta de la gran cantidad de pacientes que sufren fracturas.

Este trabajo está hecho sobre una revisión de 100 pacientes que sufrieron fracturas en la columna vertebral. De estos pacientes sólo tuve la oportunidad de observar personalmente los que han estado asilados durante estos últimos meses, pero he revisado todas las fichas que encontré en el archivo del Hospital Rosales de pacientes que sufrieron fracturas del raquis, escogiendo 100 casos, los que creí mejor estudiados.

Agradezco la colaboración que me brindaron los

Doctores Dimas Funes Hartman y Rómulo Colindres para este trabajo, suministrándome literatura sobre el particular y guiándome con sus consejos la manera como ejecutar mi trabajo y el Doctor Salvador Vilanova, quien me ayudó a la interpretación de las radiografías.-

Doctores Dimas Funes Hartman y Rómulo Colindres para este trabajo, suministrándome literatura sobre el particular y guiándome con sus consejos la manera como ejecutar mi trabajo y al Doctor Salvador Vilanova, quien me ayudó a la interpretación de las radiografías.-

RECUERDO ANATOMICO DE LA COLUMNA VERTEBRAL

Haré⁴ solamente un breve estudio anatómico, para poder comprender mejor el estudio de las fracturas - del raquis.

La columna vertebral está formada por la superposición de las vértebras que forman un conducto que le sirve de estuche a la médula espinal. Las vértebras que lo constituyen son en número de treinta y cuatro, que se dividen de la siguiente manera: siete cervicales, doce dorsales, cinco lumbares, cinco sacras y cuatro o cin coxígeas.

Estas vértebras presentan caracteres comunes a todas las vértebras, caracteres particulares a cada región y por último, caracteres propios de cada vértebra.

Caracteres comunes a todas las vértebras

Todas la vértebras presentan para su estudio un cuerpo vertebral, las apófisis espinosas, las apófisis transversa, las apófisis articulares, las láminas vertebrales, los pedículos vertebrales y el agujero vertebral.

El cuerpo vertebral: De forma más o menos cilíndrica es la porción más voluminosa de la vértebra, presenta dos caras una superior y otra inferior y una circunferencia; en su parte posterior esta circunferencia -

contribuye a formar la parte anterior del conducto a
pófisis espinosa situada en la línea media, se diri-
ge hacia atrás en forma de una espina; presenta para
su estudio una base por la que se une al resto de la
vértebra, un vértice, un borde superior otro inferior
y dos caras laterales.

Apófisis Transversas: En el número dos situadas a cada
lado de la masa apofisaria se dirigen transversalmen-
te hacia afuera, presenta una base que le une al res-
to de la vértebra, un vértice libre, dos caras una -
anterior y otra posterior, dos bordes uno superior y
otro inferior.

Apófisis articulares: En número de cuatro, dos sup-
eriores y dos inferiores, sirven para articular las
vértebras con la inmediata superior las superiores y
con la inmediata inferior las inferiores, y están si-
tuadas simétricamente a cada lado del agujero verte-
bral.

Láminas vertebrales: En número de dos, derecha e iz-
quierda parten de la base de la apófisis espinosa ha-
cia adelante para unirse a las apófisis articulares
y transversas, son ligeramente oblicuas hacia abajo
y atrás, tienen forma cuadrilátera, presenta una ca-
ra anterior que forma parte del conducto raquídeo, u-
na cara posterior en relación con los músculos espi-

-nales, un borde superior y otro inferior y dos extremos el interno en relación con apófisis espinosas y el externo con las apófisis transversas o articulares .

Pedículos Vertebrales: Se desprenden de la parte posterior externa de los cuerpos vertebrales y terminan por su parte posterior en las bases de las apófisis transversas y articulares, su pared interna contribuye a formar la pared lateral del conducto raquídeo y sus dos bordes que contribuyen a la formación del agujero de conjunción.

Agujero Vertebral: Está formado por la parte posterior del cuerpo de la vértebra, por la base de las apófisis espinosas, por la cara anterior de las láminas vertebrales y por parte interna de los pedículos. Estos agujeros superpuestos unos con otros contribuyen a formar el conducto raquídeo.

Columna Vertebral en General

La columna vertebral mide por término medio en el hombre adulto de 73 a 75 cms. y en la mujer de 60 a 65 cms. En el hombre viejo disminuye la altura de la columna vertebral debido al aplanamiento de los discos intervertebrales. El punto más ancho de la columna es la base del sacro donde mide de 10 a 12 cms.

La columna vertebral tiene curvaturas tanto en sentido anteroposterior como en sentido transversal.

Las curvaturas anteroposteriores, son en número de 4.- 1ª. Una convexidad anterior en la región cervical, 2ª. Una concavidad anterior en la región dorsal, 3ª. Una convexidad en la lumbar y 4ª. una concavidad en la región sacrocoxígea. Esta última curvatura es inmóvil en tanto que las tres primeras son móviles, por lo que aumentan o disminuyen según las posición del individuo. Las diversas curvaturas aumentan la resistencia de la columna vertebral en virtud del principio de física que dice: "las columnas elásticas soportan tanto mayor presión vertical, cuanto mayor número de columnas alternativas presenten".-

Las Curvaturas Laterales: Son menos pronunciadas y menos constantes que las anteroposteriores, el tipo que más comunmente se encuentra es el siguiente: 1ª. Una curvatura cervical de convexidad hacia la izquierda -que va de la tercera o cuarta cervical a la tercera o cuarta dorsal; 2ª. Una curvatura dorsal, de convexidad a la derecha, que va de la cuarta dorsal a la octava dorsal; 3ª. Una curvatura lumbar de convexidad izquierda; de estas tres curvaturas la más importante es la dorsal o media.

Configuración Exterior

Cara anterior: En su parte media tiene forma de un cilindro formado por la superposición de los cuerpos vertebrales, a nivel del sacro se encuentran las crestas

Cara Posterior: En la línea media presenta la cresta -
espinal que esta formada por la superposición de apófi-
sis espinosas, a los lados de esta cresta se encuentran
los canales vertebrales.

Caras Laterales: En ellas encontramos sucesivamente: 1º.
Los vértices de las apófisis transversas que presentan
en la región de las vértebras dorsales en su parte an-
terior, carillas articulares destinadas a las toberosi-
dades de las costillas.

En la región dorsal presenta al lado izquierdo -
desde la tercera dorsal hasta la séptima o novena dor-
sal, la impresión aórtica.

Conducto Vertebral: Formado por la superposición de --
los agujeros vertebrales de cada vértebra, termina por
su parte inferior por un agujero limitado por las as -
tas del sacro y del coxis, es de forma prismático t -
triángular en las regiones cervical y lumbar y cilín -
drico en la dorsal. Su calibre es mayor en las regio -
nes más movibles o sea en las regiones dorsal y lumbar.

Estructura de la Columna Vertebral: Las vértebras es -
tán formadas por tejido esponjoso, pero poseen además
gran número de trabéculas o fascículos de tejido com-
pacto que atraviesan el tejido esponjoso en varias di-
recciones, dándole mayor resistencia.

Articulaciones de la Columna Vertebral

Las vértebras se articulan entre sí para constituir el raquíis por su parte superior con el occipital, en el tórax con las costillas y en la parte inferior con los huesos ilíacos. Describiré aquí nada más las articulaciones intervertebrales que son las que revisten mayor importancia desde el punto de vista de las fracturas del raquíis.

Articulaciones Intervertebrales: Las vértebras se unen por sus apófisis articulares, por sus cuerpos vertebrales, también por medio de ligamentos entre las láminas, las apófisis transversas y las espinosas.

Articulaciones de los Cuerpos Vertebrales: Las superficies articulares se encuentran formadas por las caras superior e inferior de los cuerpos vertebrales contiguos, están cubiertas por cartilago. Los medios de unión por el ligamento interoseo y los ligamentos periféricos.

El ligamento Interoseo: Se extiende desde la cara inferior del cuerpo vertebral a la cara superior del cuerpo de la vértebra subyacente, este ligamento es más grueso en la región cervical, siendo menos en las dorsales que en las lumbares. Este compacto en su periferia donde forma un anillo de fibras verticales y menos compacto hacia el centro donde está constituido

-co o disco intervertebral es claramente más blanco -
constituyendo un núcleo gelatinoso.

-Los Ligamentos Periféricos: Están formados por fibras
cortas que van de un reborde a otro del cuerpo verte-
bral, sus fibras son más compactas y fuertes en la par-
te anterior y posterior de los cuerpos vertebrales, con-
fundándose aquí con los ligamentos vertebrales común
anterior y común posterior.

Ligamento Vertebral Común Anterior: Es una cinta que -
se extiende desde la cara anterior del cuerpo del axis
hasta la cara anterior del sacro, por encima del axis
toma la forma de un cordón y asciende para insertarse
en la apófisis basilar en el reborde del agujero occi-
pital.- Este ligamento es más grueso a nivel de los
meniscos. No es igual en todas las regiones de la co-
lumna, se ensancha a medida desciende en la región -
cervical lo mismo sucede en la región dorsal, siendo
más estrecho en la lumbar.

Ligamento Vertebral Común Posterior: Se inserta por a-
rriba en el borde anterior del agujero occipital; de
aquí desciende tomando inserción en los meniscos inter-
vertebrales por medio de ensanchamientos ligamentosos
y va a terminar en la cara posterior de la primera ver-
tebra sacra.

Articulaciones de las Apófisis Articulares entre sí:

Corresponden estas articulaciones al grupo de las artrodias.

Superficies Articulares: Las apófisis articulares inferiores de las vértebras cervicales se hayan vueltas hacia abajo y adelante, mientras que las superiores están hacia arriba y atrás; ambas tienen superficies articulares casi planas. En la región dorsal, las apófisis articulares inferiores se vuelven hacia abajo y adelante y un poco hacia adentro en tanto que las superiores miran hacia arriba, atrás y afuera; ambas tienen superficies articulares casi planas. En la columna lumbar las apófisis articulares inferiores miran hacia afuera y un poco hacia adelante, mientras las superiores miran hacia adentro y atrás.

Todas estas superficies articulares se encuentran cubiertas de cartilago hialino.

Medios de Unión: En todas las articulaciones existen una cápsula articular que es delgada en la región cervical, gruesa en las regiones dorsal y lumbar y se haya reforzada por el borde externo del ligamento amarillo en las tres regiones, todas estas articulaciones presentan una sinovial bastante floja.

Unión de las Láminas vertebrales entre sí: Las Láminas se encuentran unidos por los llamados ligamentos amarillos, llamados así por su coloración, en cada espa-

-cio interlaminaar se encuentran dos ligamentos amarillos que son uno derecho y otro izquierdo, cuyos bordes internos y lumbar y se encuentran separados en la cervical, el borde externo de estos ligamentos llega a la parte interna de las articulaciones.

Unión de las Apófisis Espinosas entre sí: Estas apófisis están unidas por los ligamentos interespinosos y el ligamento supraespinoso. Los ligamentos interespinosos van del borde inferior de una apófisis espinal al borde superior de la apófisis espinal de la vértebra subyacente, su borde anterior se confunde con los bordes internos de los ligamentos amarillos y su borde posterior con el ligamento supraespinoso.

El Ligamento Supraespinoso: Varía en las diferentes regiones, en la lumbar y dorsal se inserta en el vértice de las apófisis espinosas y en el borde posterior del ligamento interespinoso. En cambio en la región cervical tiene la forma de un tabique triangular cuyo lado anterior se fija en el vértice de las apófisis espinosas; la base se inserta en la cresta occipital externa sin pasar de la protuberancia occipital externa, el vértice se inserta sobre las apófisis espinosas de las 6 y 7 cervicales.

Unión de las Apófisis Transversas entre sí: Se hallan unidas por medio de ligamentos intertransverso,

que va desde una apófisis transversa a la apófisi. -
transversa subyacente. .

ETIOLOGIA Y PATOGENIA

Son varias las causas que pueden producir fractura del raquis, primero enumeraré las causas y luego - hablaré de los diferentes mecanismos por medio de los cuales se producen las fracturas.

Las fracturas de la columna vertebral con la vida moderna crece su frecuencia, cada día aumenta el número de construcción con los accidentes de trabajo, los accidentes automovilísticos y de aviación, heridas de guerra etc., estas fracturas se presentan en todas las edades y ambos sexos siendo más frecuentes a la edad entre 20 a 40 años y en el sexo masculino que es el que está más expuesto a estos accidentes como se puede ver en los cuadros estadísticos adjuntos.

La causa más frecuente de fractura de la columna es la caída de un lugar elevado, caída de un árbol, se observa en obreros que trabajan en construcciones, bañistas al tirarse de un trampolín etc.- Otra causa es la caída de un objeto pesado sobre la nuca o la espalda, o de un agente vulnerante animado de una fuerza - viva que choque sobre la columna, se observa frecuentemente en obreros que trabajan en minas cuando hay - derrumbes; actualmente ocupa un lugar preponderante - como causas de fracturas del raquis los diferentes accidentos automovilísticos y de motocicleta.

También se producen fracturas del raquíis en sujetos que al levantar un objeto pesado del suelo, como los que trabajan con palas, al introducir las o al lanzar el contenido de ésta se produce una violenta contracción muscular produciendo fractura de las apófisis espinosas habitualmente a nivel de la primera dorsal - o séptima cervical.

Otra causa frecuente de fracturas son las producidas por arma de fuego que generalmente van acompañadas con lesión medular y las producidas por arma blanca.

Son varios los mecanismos por medio de los cuales se verifican las fracturas del raquíis. Cualquiera violencia que sobre pase los límites de elasticidad del raquíis produce fractura o luxación del mismo.

1º. Fracturas por hiperflexión.- Al flexionarse exageradamente por una violencia la columna, los cuerpos vertebrales se comprimen por su parte anterior y separándose por consiguiente por su parte posterior, verificándose una fractura de uno o varios cuerpos vertebrales.

2º. Fracturas por Compresión: Se producen al comprimirse la columna longitudinalmente produciéndose a - plastamiento de los cuerpos vertebrales, ocasionando una fractura en cuña anterior o lateral o bien se pue

de comprimir uniformemente el cuerpo produciendo una compresión "en acordeón", fractura conminuta, fractura dislocación según sea la intensidad del traumatismo.

3º.-Fracturas por Torsión: Se originan en un movimiento brusco del cuerpo con rotación del tronco hacia la derecha o la izquierda, pueden producir fractura del raquis. Estas fracturas por torsión casi siempre son fracturas en cuña lateral o fracturas luxaciones.

4º.- Fracturas por hiperextensión: Son muy raras, generalmente se observan en bailarinas y contorcionistas al poner el raquis en hiperextensión forzada, generalmente hay desgarró del disco intervertebral con ruptura de los ligamentos vertebrales comunes anteriores y posteriores.

5º.-Fracturas por traumatismo directo sobre la columna.- En este grupo están incluidas las producidas por arma de fuego, por arma blanca, por caída de un objeto pesado sobre el raquis o de cualquier objeto que animado de una fuerza viva venga a chocar contra la columna vertebral.

SINTOMATOLOGIA Y DIAGNOSTICO

Los síntomas de la columna vertebral suelen ser muy variables, así como ciertas fracturas son muy fáciles y pueden pasar desapercibidas y que se diagnostican tardíamente por los trastornos que ocasionan - con el tiempo, tal como la llamada enfermedad de "Kummel Verneuil" o cifosis traumática tardía.

Para su estudio se pueden dividir los síntomas en tres grupos: 1º.-Síntomas locales o sospechosos, 2º. Síntomas Funcionales o probables y 3º. Signos radiológicos o de certeza.

Síntomas Locales: Son en número de tres los más importantes. 1º.- El dolor que puede ser espontáneo o provocado se localiza generalmente en el sitio de la fractura. Dice Bauer que el dolor agudo que se produce inmediatamente después del traumatismo permite sospechar la fractura. 2º.- La contractura muscular de defensa, diagnosticable por no poderse incorporar el sujeto ni mucho menos deambular, y 3º.- La gibosidad traumática que se debe a la separación de las apófisis espinosas; el vértice de esta giba corresponde a la apófisis espinosa del cuerpo vertebral, fracturado.

Síntomas Funcionales: La gravedad de las Fracturas de la columna vertebral está en relación -----

con el grado de lesión medular. Cuando la fractura es por compresión o aplastamiento la lesión medular no se presenta a menos que un fragmento se insinue en la luz del conducto; en las fracturas por flexión y las que van acompañadas de luxación es frecuente ver la médula lesionada por el bisel que forma la vértebra fracturada y luxada.

Los síntomas medulares son muy variables, según sea la causa que los produzca, la altura y la extensión de la lesión.

La topografía de estos síntomas medulares está en relación con la altura a que se encuentra lesionada la médula; entre más alta es la lesión más grave es el pronóstico, siendo por consiguiente más graves las de la médula cervical, también esta en relación si la médula está tomada en sentido transversal en su totalidad o si sólo parte o la mitad.

Los trastornos funcionales debidos a las lesiones de la médula son: 1ª.-Parálisis motris y anestesia en las regiones cuyos nervios emergen de los puntos situados por debajo de la lesión medular y 2ª. - alteración de los reflejos.

El examen del paciente poco después del accidente muestra una parálisis flacida completa, con ausencia de los reflejos superficiales y profundos, hay -

antes de intentar cualquier tratamiento es necesario la radiografía. Para el estudio de las fracturas del raquis disponemos de tres clases de radiografías: 1ª Radiografía lateral de mayor s datos que la anteropos-
terior, en la lateral el signo característico es la disminución de la altura de la vértebra que toma forma de cuña; algunos autores aconsejan también la radiografía oblicua que revela con claridad las fractu-
ras de las apófisis articulares en las fracturas dis-
locaciones.

Lo ideal es tomar varias radiografías en las -
tres posiciones para poder sentar un diagnóstico exacto. A todos estos síntomas se le pueden agregar como complicaciones los trastornos urinarios debido a la infección ocasionada por la retención de orina o cate-
terismos frecuentes; trastornos pulmonares y las es-
caras que son frecuentes en los fracturados con para-
plejía. Estas escaras eran consideradas antiguamente como de orden puramente trófico, pero se ha demostra-
do que son debidas a la presión prolongada de un te-
rritorio cutáneo y que luego se agrega el factor in-
fección, se observan en los talones en la región sacra o en cualquier otra parte donde se verifique una presión prolongada ya sea por el decúbito o por un -
corsé mal colocado.-

hay pérdida de la sensibilidad cutánea u profunda e incontinencia de materias fecales y retención de orina, el límite superior de la anestesia es generalmente una zona de hiperestesia.

En las fracturas de las primeras vértebras cervicales los síntomas son muy graves, se puede observar disfagia, disnea, parálisis del velo del paladar y lengua. Parálisis del diafragma cuando son tomadas las raíces del frénico. Estas lesiones cervicales - van acompañadas de cuadriplejía y si no regresan pronto conducen inmediatamente a la muerte.

Cuando la lesión radica en la médula dorsal, hay paraplejía y parálisis de los músculos intercostales con anestesia hasta la parte inferior del tórax, hay trastornos esfinterianos.

Fracturas de la vértebras lumbares dan el síndrome del cono terminal. Hay paraplejía con anestesia de los miembros inferiores y del perineo, siempre acompañada de trastornos esfinterianos.

La lesión que interese sólo la mitad de la médula en sentido transversal da en síndrome de Brown-Sequard, este es muy raro y casi sólo se observa en fracturas ocasionadas por arma de fuego o cortante.

Signos Radiológicos o de Certeza: Para hacer un diagnóstico exacto de la fractura de la columna vertebral es necesario un buen estudio radiológico de esta

como la base del cráneo etc., pero un buen estudio -
ra biológico facilita el diagnóstico.-

CLASIFICACION DE LAS FRACTURAS DE LA COLUMNA VERTEBRAL

Las fracturas de la columna vertebral han sido clasificadas de diferentes maneras, ya sea desde el punto de vista anatómico, desde el punto de vista funcional, etiológico, terapéutico, etc..

Desde el punto de vista anatómico por ejemplo se pueden clasificar según la región del raquis donde se verificó la fractura cervical, dorsal, lumbar etc. o según la porción de la vértebra que esté fracturada - cuerpo, apófisis, láminas, pedículos etc. Funcionalmente, acompañadas o no de trastornos nerviosos.

Patogénico por ejemplo, fracturas por flexión, -comprensión, extensión, etc.

Yo he leído para su descripción la clasificación terapéutica de L. A. Nicoll que la considero una clasificación moderna y muy interesante pues los agrupa dos de el punto de vista de su tratamiento. Este autor -- las clasifica en cuatro tipos de fractura que son: 1º: Fractura en cuña anterior, 2º.- Fractura en cuña lateral, 3º.- Fractura-dislocación y 4º.- Fracturas aisladas del arco neural.-

Fractura de Cuña Anterior: Está caracterizada por un aplastamiento de la parte anterior del cuerpo de la vértebra, tomando esta forma de una cuña de vértice anterior, el tamaño de la cuña es variable pero en -

la mayoría de los casos es mínimo, este tipo de fracturas es el más frecuente y el menos peligroso. Cuando el aplastamiento es muy marcado pueden romperse los ligamentos interespinosos con subluxación de las articulaciones de las apófisis articulares o producirse una fractura comminuta del cuerpo de la vértebra, este tipo de fractura comminuta se observa más en los tipos de fractura dislocación.

Fracturas de cuña lateral: Este tipo de fracturas - descrito por primera vez por Nicoll, según este autor constituye el 14% de las fracturas de la columna; tiene ciertas características anatómicas y clínicas que justifican su diferenciación. El mecanismo habitual de su producción es una flexión rotación. Dice este autor que presenta las siguientes características clínicas. 1ª. El pronóstico no es bueno en los casos que el trató solo un 21% obtuvo un restablecimiento funcional completo, que es un porcentaje muy bajo comparado con el 40% que obtuvo en las fracturas en cuña anterior, 2ª.- Estas fracturas debido a su mecanismo van acompañadas a menudo de arrancamiento de apófisis transversas, con lesión extensa de los tejidos blandos. 3ª.- En estos casos debido a la lesión de los tejidos blandos se observó en varios casos hemorragia retro-critoneal, presentándose síntomas y signos de -

9/18

cuadro abdominal agudo. 4^o.- Estas fracturas son muy difíciles de reducir. 5^o.- Es más frecuente la lesión medular, que en los casos de fractura en cuña anterior. 6^o.- El dolor residual es muy frecuente y de los casos observados por este autor ninguno fué capaz de ejecutar trabajos pesados.

Fracturas Dislocación: La lesión consiste en una luxación de las articulaciones de las apófisis articulares con aplastamiento de cuerpo vertebral de la vértebra situada por debajo, constituye el 20% en las estadísticas de Watson Jones. La diferencia esencial entre una fractura dislocación y una simple por acuña - miento es que en la fractura dislocación hay ruptura del ligamento interesseo posterior con luxación de las articulaciones de las apófisis articulares. Esta clase de fracturas son las que se acompañan más frecuentemente de lesión medular.

Fracturas aisladas del Arco Neural: Bohler la considera sumamente rara, y dice que la mayoría de las fracturas del arco neural se observan no aisladas sino como lesión concomitante de fracturas luxación, la etiología que le considera Bohler es una violencia que actúe directamente sobre las apófisis espinosas.

Nicoll dice que estas fracturas se producen por rotación y que la mitad de ellas van asociadas con -

fractura de la apófisis transversa. La lesión en este tipo de fractura radica en las láminas, pedículos o apófisis articulares.

TRATAMIENTO DE LAS FRACTURAS DE LA COLUMNA VERTEBRAL.

El tratamiento de las fracturas de la columna vertebral siempre ha sido objeto de discusión y aún los traumatólogos no han llegado a ponerse de acuerdo sobre la terapéutica de estas fracturas.

No describiré los diferentes tratamientos, sería demasiado compendioso, solamente trataré de los métodos que creo más aconsejados actualmente.

El tratamiento de los fracturados de la columna vertebral se inicia desde el momento que se recoge el individuo del lugar donde sufrió el traumatismo; si el enfermo es tomado en mala posición de la manera habitual como suelen recogerse los pacientes del suelo, tomándolos de los hombros y miembros inferiores estando boca arriba, la columna vertebral se flexiona fuertemente aumentando el desplazamiento pudiendo lesionar la médula. La manera ideal de levantar a un paciente es que se sospeche una fractura del raquis es en posición neutra, acostándolo sobre un medio de transporte que sea recto y rígido. Watson Jones aconseja pasar toallas enrolladas o anchas cinchas por debajo de la unión del raquis dorsal y del raquis lumbar, así como también por debajo de los hombros y de las caderas con el objeto de que el raquis permanezca en posición neutra.

Tratamiento de las Fracturas Dorsolumbares

Estas fracturas son las más frecuentes que se observan en el raquis, su tratamiento es muy variable - según va acompañada de lesión medular o si es una fractura sin lesión medular.

Nicoll ha ideado una clasificación terapéutica - para el tratamiento de las fracturas de esta región, clasifica las fracturas de la región dorsolumbar en fracturas estables y fracturas inestables.

Lo primero que debe hacer el médico antes de intentar cualquier clase de tratamiento es tomar buenas radiografías que son las que nos dirán el diagnóstico exacto y guiados por el estudio radiológico el cirujano verá la conducta a seguir.

Para el tratamiento de las fracturas dorso-lumbares seguirá la clasificación terapéutica de Nicoll que la creo bastante acertada. Este autor divide en - primer lugar el tratamiento de las fracturas sin lesión medular y fracturas acompañadas de lesión medular.

Fracturas sin lesión Medular: Este autor clasifica para su tratamiento estas fracturas estables y fracturas inestables. Las fracturas estables comprenden la fractura en cuña anterior, la fractura en cuña lateral - y todas las fracturas laminares por encima de la 4ª.-

vértebra lumbar. Las fracturas inestables incluyen to-
das las fracturas sug-lujaciones con ruptura de los
ligamentos interespinosos, todas las fracturas dislo-
caciones y las fracturas laminares a nivel de la 4^a.
y 5^a. lumbar.

En el grupo estable no hay peligro que la defor-
midad progrese amenazando lesionar la médula, este -
grupo según este autor debe ser tratado funcionamen-
te.

El tratamiento funcional de las fracturas esta-
bles que ha seguido este autor con buenos resultados
es el siguiente; no se hace ningún esfuerzo por redu-
cir, no inmovilizar la fractura, pero el paciente es
mantenido en cama por 3 o 4 semanas con el objeto de
hacer reposar los tejidos y aliviar el dolor. Duran-
te este período el paciente recibe calor por la es-
palda lo mismo que masajes, ejecuta solamente ejer-
cicios de extensión. Al transcurrir 4 semanas se le-
vanta y se hacen ejecutar diversos ejercicios o se -
le remite a un centro de rehabilitación. Aquí hace
ejercicios progresivamente y a las 12 semanas un pa-
ciente tratado en esta forma generalmente puede vol-
ver a sus ocupaciones.-

Tratamiento de las Fracturas Inestables: En estas frac-
turas el tratamiento funcional está contraindicado de

-bido a que en esta clase de fracturas el desplazamiento tiende a aumentar comprometiendo la médula, - por eso el tratamiento que se debe seguir aquí es reducir la fractura e inmovilizar.

Para reducir una fractura de la columna se puede hacer por varios procedimientos, el momento ideal para reducir una fractura de la columna es lo más pronto posible que se pueda. Algunos autores aconsejan hacerla del 3º. al 6º. día, pero entre más tarde se hace es más difícil y más imperfecta.-

Para hacer esta reducción algunos autores aconsejan hacerla sin anestesia, Bohler aconseja inyectar localmente en el punto donde están separadas las apófisis espinosas 20 c.c., de solución de novocaína al 5%, se inyecta profundamente teniendo cuidado de no lesionar la médula. La morfina en estos casos debe y usarse con mucho cuidado porque puede provocar íleo páralítico. Si el paciente es muy musculoso y difícil de relajar dichos músculos se puede usar la anestesia raquídea. La anestesia general casi no se usa estando indicada sólo en fracturas antiguas.

El método que generalmente se sigue para la reducción de estas fracturas es por medio de la hiperextensión, ésta da muy buenos resultados; para poner el paciente en hiperextensión se han ideado diversos pro

El tratamiento de la fractura lujación con elgan che de los apófisis articulares es el tratamiento qui rúrgico a cielo abierto. En estos casos no se debe hi perextender la columna pues hay peligro de lesionar - la médula. Si la reducción se hace difícil se puede - seccionar las dos apófisis ascendentes de la vértebra fracturada. Una vez seccionada se hace la reducción, - se puede intentar hacer la fusión espinal por cualquiera de los métodos indicados; para fijar la columna, des- pués de la intervención se coloca su corsé de yeso.-

Otro procedimiento para reducir por medio de hi- perextensión es el ideado por Davis. Consiste en colo- car al paciente completamente anestesiado en decúbito ventral se cuelga por los pies de una polea y se hace la reducción manual mediante impulsos vivos.

En el Hospital Morales el procedimiento que se u se es colgar al paciente por medio de una tela o cin- cha que pasa a nivel de la axilas y los miembros infe- riores son sostenidos por una mesa que está más baja.

Una vez hecha la reducción se procede a la inmo- vilización, algunos autores aconsejan la cama enyesa- da, pero lo más usado actualmente y que buenos resul- tados da es el corsé de yeso, para aplicar este corsé hay que tener mucho cuidado de no colocar mucho al - mohadillado por que se afloja. Este corsé debe de ser bastante extenso y debe de tener como puntos de apoyo

por debajo debe de quedar sobre la sínfisis del pubis, por arriba y adelante debe apoyarse sobre las clavículas y el esternón, por detrás se extenderá desde las escapulas hasta la parte superior de la hendidura interglutea. Si el corsé no toma puntos de apoyo en estos lugares, el paciente podrá flexionar su cuerpo y el corsé no le prestará ninguna ayuda. Lo que sí debe de recortarse es el yeso debajo de las axilas y hombros para que el fracturado pueda mover sus miembros superiores.

Respecto si se recorta o no una ventana abdominal es muy discutido. Watson Jones dice que sólo se debe cortar una ventana abdominal en los siguientes casos: cuando hay trastornos respiratorios en pacientes que realmente necesiten una respiración abdominal, cuando hay meteorismo y vómitos.

Bohler aconseja hacer una ventana posterior a nivel de la cifosis. Cuando el enyesado se termina de poner se escribe en el corsé la fecha del traumatismo, la fecha que se puso dicho corsé y la fecha probable que se va a retirar. Respecto al tiempo que debe llevar el corsé el paciente es de 3 a 4 meses. Bohler se basa en el grado de la cifosis y dice: Fracturas con cifosis menor de 5 grados de inmovilización de 8 a 10 semanas; cifosis entre 5 y 15 grados 12 semanas; cifosis entre 15 y 20 grados 5 meses de inmovilización.-

Tratamiento de las Fracturas dorsolumbares con para -
plejía- Este tratamiento es motivo de gran discusión; unos Ortopedistas siguen un tratamiento conservador - mientras que otros intervienen casi todos los casos de paraplejía, otros sólo los casos de paraplejía incompleta, dicen que si no comprobada ya la paraplejía y aceptada como una lesión permanente debe de concentrar se todo el tratamiento a evitar escaras y demás complicaciones. Watson Jones dice que el mejor tratamiento - de las lesiones medulares es la reducción e inmovilización de la fractura en el momento más precoz posible, lo mismo dice Boheler que en presencia de una fractura con parálisis hay la obligación absoluta de reducir inmediatamente y debe ser considerada esta reducción tan urgente como una hemorragia aguda o un abdomen agudo.

Después de la reducción se hace la inmovilización en corsé de yeso, algunos aconsejan el lecho de yeso principalmente para las fracturas de las vértebras dorsales altas. Si no se consiguen ninguna mejoría con la reducción e inmovilización se puede seguir un tratamiento quirúrgico, tales como la laminectomía aunque esta tiene escasas indicaciones así Watson Jones dice que se puede practicar una laminectomía solamente, en una fractura con unamiento de las apófisis espinosas

y láminas, también en los traumatismos de la cola de caballo que no regresen pronto, puesto que se trata de una parálisis tipo periférico que es susceptible de regeneración, la laminectomía rara vez da resultados satisfactorios.

En el tratamiento de las fracturas de la columna es de capital importancia la movilización del paciente para evitar las escaras, el aseo para evitar la infección, lo mismo que el cuidado de la vejiga y el recto.

La infección urinaria es la causa habitual de muerte, esta infección es llevada por los cateterismos practicados, y por eso algunos los contraindican dándole preferencia a la cistotomía. Otros aconsejan la punsión vesical.

Un fracturado de la columna con síntomas nerviosos necesita los cuidados de una enfermera para que lo esté movilizándolo y para practicarle a cada momento el aseo del paciente, sin estos cuidados luego se forman grandes escaras, viene la infección urinaria seguida de la muerte.-

Tratamiento de las fracturas de la columna cervical: Para tratar las fracturas de la columna cervical se sigue siempre el mismo procedimiento, reducir e inmovilizar; muchos aconsejan la atracción continua con una -

fronda de Glisson y después de algún tiempo inmovilizan con corsé de yeso, otros son partidarios de la reducción e inmovilización precoz. Tanto en las fracturas con o sin parálisis, la inmovilización debe hacer siempre en hiperextensión con un corsé de yeso tipo minerva que será llevado por varios meses; la reducción se puede hacer con anestesia local.

Todos los fracturados en la columna deben realizar ejercicios, tanto en la cama cuando sufren trastornos nerviosos, como en la habitación cuando no hay estos trastornos. Si un fracturado no se ejercita los músculos se debilitan y las articulaciones se ponen rígidas. Estos ejercicios deben ser llevados científicamente por el especialista y progresivamente irá ejecutando ejercicios más activos que los mejorarán tanto física como psíquicamente.

CASUÍSTICA

Para el estudio de este trabajo que lo he hecho sobre 100 fracturados de la columna vertebral, haré una revisión en conjunto por medio de cuadros para mayor facilidad y al final describiré los casos que creo más importante de los que he observado y otros en los que he encontrado datos suficientes para ser presentados.

En estos 100 pacientes se verificaron un total de 139 fracturas de lamina como están descritos en el cuadro número uno.

Este cuadro nos demuestra que las vértebras más frecuentemente fracturadas son la últimas dorsales - y primeras lumbares y de las cervicales las tres últimas vértebras; no encontrando en la revisión ningún caso de fractura del atlas axis ni del coxis, llama pues la atención la predilección por 12^a. dorsal, 1^a. y 2^a. lumbar.

CUADRO NUMERO UNO

Nivel de la lesión en 139 fracturas ocurridas en 100 pacientes

Nivel de la fractura	Número de casos
1ª. Cervical	0
2ª. "	0
3ª. "	1
4ª. "	2
5ª. "	4
6ª. "	6
7ª. "	6
1ª. Dorsal	0
2ª. "	2
3ª. "	2
4ª. "	4
5ª. "	3
6ª. "	3
7ª. "	1
8ª. "	0
9ª. "	1
10ª. "	4
11ª. "	8
12ª. "	21
1ª. Lumbar	32
2ª. "	19
3ª. "	7
4ª. "	6
5ª. "	5
Sacro	2
Coxis	0
Total.....	139

CUADRO NUMERO DOS

Clase de fracturas	Número de casos
Fractura en cuña anterior	62
Fractura en cuña lateral	10
Fractura dislocación	13
Fracturas aisladas del arco neural	10
total	100

De estos 100 casos siguiendo la clasificación de Nicoll, he encontrado los número de fracturas descritos en la tabla número dos. Este cuadro nos demuestra que el tipo que más se observa de fracturas en cuña anterior; además encontré 10 casos de fracturas aisladas del arco neural que Bohler las considera muy raras.

CUADRO NUMERO TRES

Edades en que se observaron las fracturas

Edad	Número de casos
0 a 9 años	2
10 a 19 "	12
20 a 29 "	34
30 a 39 "	26
40 a 49 "	16
50 a 59 "	6
60 a 69 "	4
Total	100

CUADRO NUMERO CUATRO

Frecuencia de las fracturas según el Sexo

Sexo	Número de casos
Maculino	68
Femenino	32
Total	100

El cuadro nº. 3 nos demuestra que la edad más frecuente en que se verifican las fracturas del raquis es entre los 20 y 40 años, esto es debido a que a esa edad el hombre está más expuesto a accidentes de todas clases, en los niños son poco frecuentes.

En esta serie sólo encontré dos casos lo mismo - en los ancianos en que sólo encontré cuatro casos.

Respecto al sexo se puede decir que el hombre está mucho más expuesto a esta clase de fracturas por la clase de trabajo que realiza, así la frecuencia es mucho mayor.

CUADRO NUMERO CINCO

Causas de fracturas	Número de casos
Caída de un lugar elevado	48
Caída de un objeto vulnerante sobre el cuerpo	24
Accidente automovilístico	16
Por arma de fuego	8
Por arma Blanca	4
Total	100

El cuadro número cinco nos demuestra las diversas causas que ocasionaron fracturas del raquis en los 100 casos estudiados. La causa más frecuente fué la caída de un lugar elevado, y la menos frecuente que se observó es por arma blanca, ocupan o un 16% los accidentes automovilísticos.

CUADRO NUMERO SEIS

Fractura sin lesión medular	37
Fractura acompañada de lesión medular	33

CUADRO NUMERO SIETE

Lesiones medulares que persistieron	21
Lesiones medulares que regresaron	7
Defunciones	5

CUADRO NUMERO OCHO

Causa de muerte	Número de casos
Infección urinaria	3
Neumonía	2

Los cuadros anteriores nos demuestran un 33% de las fracturas de la columna se acompañó de lesión medular, lo que demuestra el peligro que revisten estas fracturas. De estas lesiones medulares sólo siete

te lograron regresar, persistiendo la mayoría de ellas.

Encontré solamente 5 defunciones en toda la serie de 100 casos, y estas defunciones sólo se observaron en pacientes que tenían lesión medular. En los casos de Fractura sin lesión medular no hubo ni una sola muerte.

CUADRO NUMERO NUEVE

Tratamientos empleados	Número de casos.
Reducción e inmovilización cerrada	77
Reducción e inmovilización cruenta	23
Total	100

CUADRO NUMERO DIEZ

Fracturas concomitantes	Número de casos
Calcáneo	5
Costillas	3
Húmero	1
Base del cráneo	1
Total	10

La mayoría de los pacientes fueron tratados por -
reducción e inmovilización cerrada, los tratados por -

métodos quirúrgicos todos fueron casos acompañados - de paraplejia y pocos casos dieron resultados satisfactorios. Las operaciones que más se practicaron fueron la minectomía, sección de la apófisis transversas y fusión espinal.

El cuadro número diez nos demuestra las fracturas asociadas que se observaron a las de la columna vertebral. La que más se observó fué la fractura del calcáneo en cinco casos, los otros huesos de la economía que también sufrieron fueron las costillas que se reportan - tres casos.-

CASO NUMERO UNO

Nombre: J.A.G. Años: 25 Ficha: 60077

Sexo: Masculino Ocupación: Jornalero.-

Ingresó al Hospital Rosales el día 9 de enero en estado de inconciencia.-

Historia: Refiere el paciente que el 19 de enero de 1950 le cayó en la cabeza un saco de café como de tres metros de altura, flexionándolo violentamente la cabeza hacia adelante, perdió el conocimiento despertando ya en el Hospital de Santa Ana.-

Al despertar notó que no podía mover ni los miembros superiores y los inferiores, que tenía dificultad para respirar, hechaba sangre por la boca y tenía un fuerte dolor en la nuca.

Es radiografiado y el reporter del radiólogo dice lo siguiente: "Fractura parcial sin desplazamiento de las apófisis transversa de la tercera vértebra cervical". Inmediatamente después le pusieron corsé de yeso tipo minerva en posición neutra permaneciendo por espacio de 30 días con este aparato, durante todo este tiempo el enfermo presentaba su cuádrupleja acompañada de trastornos esfinterianos, luego le quitaron el corsé y fue tratado funcionalmente, mejorando considerablemente, regresándole un poco a poco su parálisis, volviendo a caminar. Permaneció-

por espacio de 60 días sin corsé, luego le fué pues -
to otro en la misma forma que el anterior, llevándolo
por espacio de 90 días. Al cabo de este tiempo fué -
dado de alta en buenas condiciones en el Hospital de
Santa Ana, trasladándose a San Salvador permaneciendo
bien por espacio de cinco meses.

El día 9 de enero de 1.951, sufre nuevo acciden -
te al resbalar, golpeándose la nuca contra el borde
de una cuneta, perdiendo el conocimiento, despierta -
en el Hospital local con un cuadro igual al que pre -
sentó con el primer accidente.

En este Centro siguen una técnica diferente a la
seguida en Santa Ana.- Se le toma una radiografía de
la región cervical contestando el radiólogo lo si -
guiente: "Hay una zona de destrucción en el cuerpo -
de la 5ª. vértebra cervical con prominencia del as -
pecto anterior hacia adelante. Esto puede ser debido
a traumatismo".-

Se le trata de la manera siguiente: tracción -
por un mes con la fronsa de Glisson, al cabo de este
tiempo se le pone un corsé tipo minerva con el cuello
en hiperextensión.

Los síntomas de este enfermo han ido regresando
poco a poco pudiendo actualmente caminar. Los refle

-jos están normales y no hay trastornos esfinterianos.

Actualmente todavía tiene su corsé y los trastornos nerviosos han desaparecido casi por completo.-

CASEO NUMERO DOS

Nombre: C.V. Edad: 40 años Ficha Nº.18014

Sexo: Masculino Ocupación: Motorista.-

Ingresó con fecha 13 de julio de 1.948

Historia:

Refiere el enfermo que fué traído en estado de inconsciencia después de un accidente que sufrió al chocar una camioneta donde él viajaba con un tren en marcha.- Es ingresado con el diagnóstico de: Fractura en la base del cráneo.- Se le toman varias radiografías comprobándose que no hay fractura en el cráneo siendo el reporte del radiólogo el siguiente: "Hay una fractura comminada de la 1ª. vértebra lumbar con luxación de la porción distal de la columna hacia la derecha hay ligera angulación posterior".-

Permanece varios días en estado inconsciente. El día 2 de agosto es intervenido.

Reporte operatorio: "Se hace incisión a la altura de las apófisis espinosas de la última dorsal y primera lumbar. Se llega a los planos óseos practicándose laminectomía total de la 1ª. lumbar, quitando también fragmentos de las apófisis articulares que impedían la reducción que es muy difícil, al final de la intervención se toma injerto de la tibia -

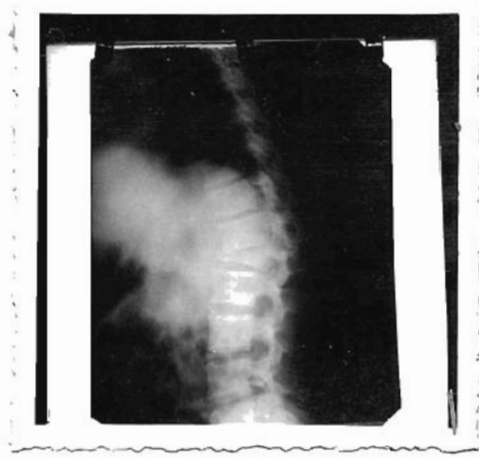
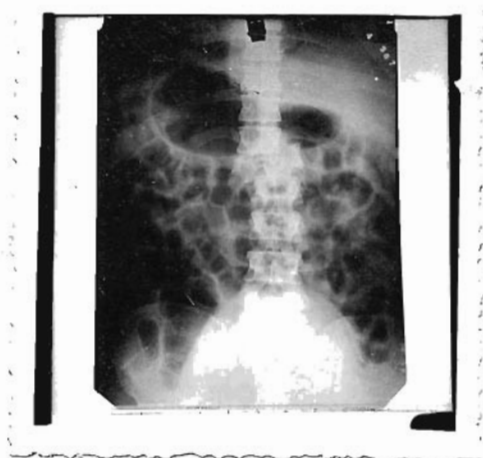como de 7 cms., se coloca el injerto de la tibia y los fragmentos de vértebra en el lado izquierdo de los canales vertebrales.

Inmediatamente después de la operación se le pone coque de yeso que lo mantuvo por 3 meses y medio, se le forma escara sacra a pesar de los cuidados.

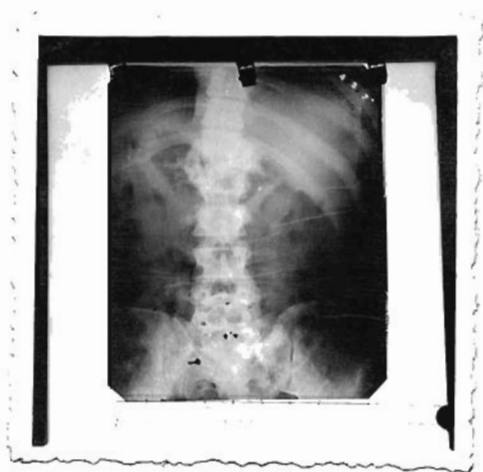Se le toma radiografía de control el 23 de octubre que dice: "Hay abundante formación de callo, siempre se observa lujación de la columna lumbar hacia la derecha."

Este paciente ha permanecido por varios años desde el 13 de julio del año 48 que ingresó, hasta esta fecha que aún está aislado.

Ha mejorado muy lentamente hace como seis meses comenzó a levantarse y a caminar con muletas. Todavía padece de retención de orina por rebosamiento y hay incontinencia de materia fecales. No hay erección del pene. En el examen del sistema nervioso - encuentro abolición de los reflejos patelares y plantares, cutáneos, abdominales presente, sensibilidad táctil, térmica y dolorosa abolida en los pies, piernas y tercio de los músculos. Fuerza muscular muy disminuida. Hay atrofia de los músculos de los miembros inferiores, especialmente de los gemelos.-



Radiografías del caso N^o.2.-Hay una fractura dislocación de la 1^a, vértebra lumbar. Se observa gran desplazamiento de la columna.



Radiografía de control después de la intervención. Hay abundante formación de callo.-

CASO NUMERO TRES

Nombre: M.M.U. Edad: 30 años. Ficha N^o.59907

Sexo: Masculino Ocupación: Jornalero. --

Consultando porque no puede mover los miembros inferiores.

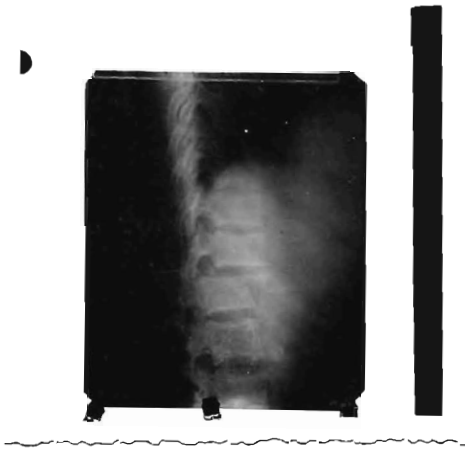
Historia: Refiere el paciente que hace cuatro días se cayó de un árbol como de cinco metros de altura, al caer perdió el conocimiento recobrándolo a los pocos minutos, pero desde ese momento notó que no podía mover los miembros inferiores y que los tenía dornidos al mismo tiempo sentía fuerte dolor en la espalda, - después notó que no podía orinar y que hacía sus necesidades sin darse cuenta, es traído al hospital 4 días después.-

En la tarjeta de ingreso encontramos los siguientes datos: Enfermo adulto quejumbroso con imposibilidad para mover los miembros inferiores, se aprecia globo vesical que asciende a nivel del ombligo, al examen se comprueba que hay una deformidad (cifosis) a nivel de la unión de la columna dorsal con la lumbar. al examen encuentran: reflejos cutáneos abdominales conservados, plantares y patelares abolidos a nestesia de ambos miembros inferiores. Ordenan colocarlo en una cama rígida tomar radiografía de la coluna y cateterismo vesical. La radiografía nos demuestra que hay una fractura dislocación a nivel de

la primera vértebra lumbar:

El día 9 de noviembre es intervenido. Diagnóstico pre-operatorio, fractura dislocación de la primera vértebra lumbar. Reporte operatorio: "Previa anestesia de la región dorso lumbar, se hace incisión como de 10 cms. a nivel de las apófisis espinosas de las tres últimas dorsales y tres primeras lumbares, se incinde piel, tejido celular subcutáneo se llega al vértice, las apófisis espinosas de la 12^a. dorsal y la 1^a lumbar. Se separan los músculos de los canales vertebrales y se observa dislocación de las apófisis articulares de la articulación de 12^a. dorsal con 1^a, lumbar. Se hace reducción de dichas apófisis y se consigue la reducción de dicha vértebra, quedando las láminas al mismo nivel. Se cierra la herida e inmediatamente se procede a colocar corsé de yeso en hiperextensión.

Evolución: Se le forman escaras sacras y en los talones, los síntomas nerviosos mejoran, a los tres meses se le retira su corsé, no ha habido ninguna mejora. Actualmente presenta una paraplejía flácida, acompañada de trastornos esfinterianos, tiene escaras sacras en los talones. Las escaras han casi desaparecido debido a la movilización del enfermo. Se le han tomado radiografías de control. Se le nota ligera mejora.



Radiografía del caso N^o.3.- Se observa una fractura a nivel de la 1^a. vértebra lumbar.-

CASO NUMERO CUATRO

Nombre: B.H.M. Edad: 40 años Ficha N^o.40989

Sexo:Masculino Ocupación: Jornalero.

Ingresó el 29 de mayo de 1.950.-

Consultando por adormecimiento de los miembros inferiores.-

Historia:

Ocho días antes de su ingreso sufrió una caída de un árbol, al despertar notó que no podía mover los miembros inferiores y que no podía orinar y defecaba sin darse cuenta. Es traído al Hospital Rosales, en el examen de portería encuentra lo siguiente: 37 de temp., 80 de pulso, TA.120 por 70. Al examen del paciente encuentran dolor en la región lumbar con deformación a este nivel observándose una pequeña gibosidad. En el examen de aparatos son negativos solo en el sistema nervioso encuentran parálisis flácida de los miembros inferiores con abolición de la sensibilidad táctil térmica y dolorosa, hay abolición de reflejos rotulares, plantares, cutáneos abdominales.

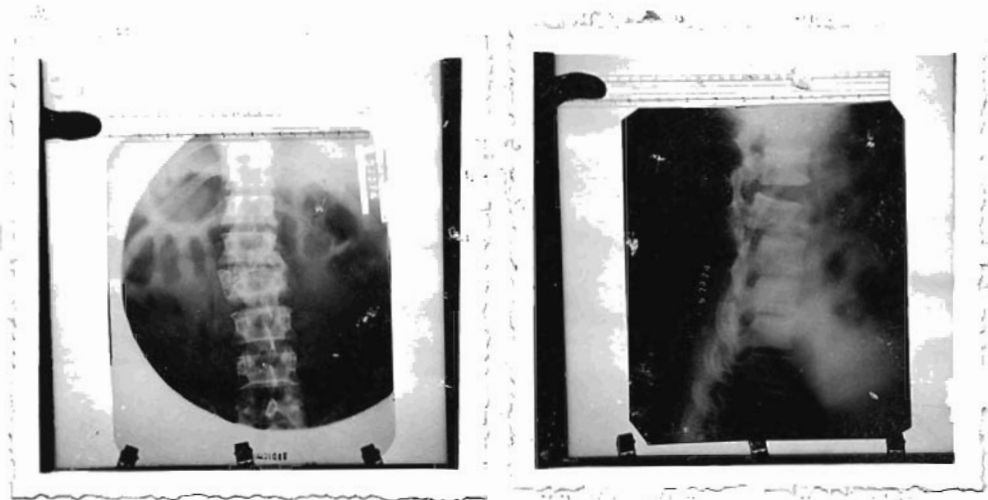
Ingresó al servicio de Ortopedia Hombres, se le toma una radiografía la que contesta el radiólogo así "Hay una fractura de la columna con anulación y des

-plazamiento de los fragmentos a nivel de de la 2^a. lumbar. Inmediatamente después se le pone corsé de yeso en hiperextensión, este sólo lo lleva por espacio de un mes pues viendo que el paciente no experimenta ninguna mejoría se decide intervenirlo el 10 de Julio.

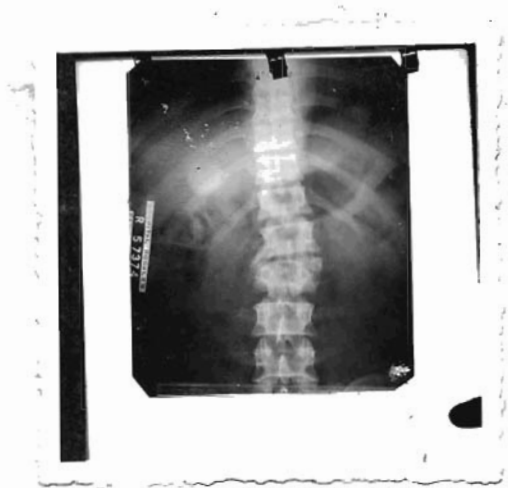Reporte operatorio: "Bajo anestesia con pentotal y éter, se hace una incisión a nivel de la región dorso lumbar, se expone la 2^a. lumbar, la que está fuertemente desviada hacia la izquierda a lo mismo sus apófisis articulares que están lanzadas hacia ese lado, se cortan dichas apófisis y por medio de tracción se colocan la vértebra en su puesto, se denudan las láminas vertebrales para hacer fusión espinal, se hace la fusión, se cierra la herida y se le pone inmediatamente su aparato enyesado en hiperextensión."

Al cabo de 40 días se le quita el aparato por habersele formado escaras, desde ese tiempo ha permanecido sin corsé en cama, mejorando sólo de sus escaras, permaneciendo los síntomas nerviosos y esfinterianos.

Se le han tomado radiografías de control contando así: "radiografía 26 de junio-50.-Siempre se observa la luxación de la columna. El enfermo actualmente se encuentra acilado en el servicio presentando el mismo síntoma sin ninguna mejoría.-"



Radiografías del caso N^o.4.- Se observan una fractura con angulación y desplazamiento de los fragmentos a nivel de la 2^a. vértebra lumbar.



Radiografía de control.- Siempre se observa la compresión de la 2^a. vértebra lumbar y su desplazamiento.- hay una ligera mejoría como de un 10%.-

CASO NUMERO CINCO

Nombre: J.H.A.- Edad: 29 años Archivo 20047
Sexo: Masculino Ocupación: Jornalero.-

Ingresó el 1^a. de octubre de 1.942

Consulta por traumatismos en diferentes regiones.

Historia:

El paciente relata, haberse refugiado bajo una ca-
sucha en una tormenta, derrumbándose dicha casucha, que
dando sepultado bajo las maderas que la sostenían, el -
paciente no perdió el conocimiento pero recibió varios
- golpes principalmente a nivel de la región dorso lum-
bar donde el dolor es más marcado, también presenta -
golpes en la cara y a nivel de las crestas ilíacas.-

Ingresó al tercer servicio de cirugía hombres, -
donde le ponen en cama rígida, le inyectan morfina, u-
na ampolla y se le ordena radiografía de la columna.

Al examen encuentran lo siguiente: Paciente tran-
quilo en decúbito dorsal, presenta equimosis en los
labios, crestas ilíacas y una deformidad a nivel de
la región dorsolumbar que es dolorosa y aumenta a la
presión.-

En el examen de aparatos: Resp. y Circ. Negati-
vo. Aparato Circulatorio: Pulso 75 por minuto TA.110
por 5.5, Apex.5^a.espacio inter costal izquierdo línea

medio clavicular.

Diagnóstico y respiratorio Negativos.

Sistema nervioso: Reflejos conservados, fuerza muscular normal, no hay trastornos esfinterianos.

El radiólogo contesta lo siguiente: "Hay fractura por compresión de la 12^a. dorsal con angulación en me de 15 grados".-

Se coloca aparato enyesado en hiperextensión, al 2^o. día de estar con el aparato enyesado se produce íleo paralítico que cede con tratamiento bajo pitre - esin, suero glucosado hipertónico y sonda recta en - permanencia. Este íleo dura 3 días.-

Se le dá el alta al paciente y regresa al cabo de 90 días, se le quita el corsó y se va en buenas condiciones.-

CASO NUMERO SEIS

Nombre: R.V.R. Edad: 30 años Archivo N°. 43224
Sexo: Femenino Ocupación: Ofic. Domésticos

Ingresó el 20 de julio de 1.950.-Consultando por: un golpe en la nuca.-

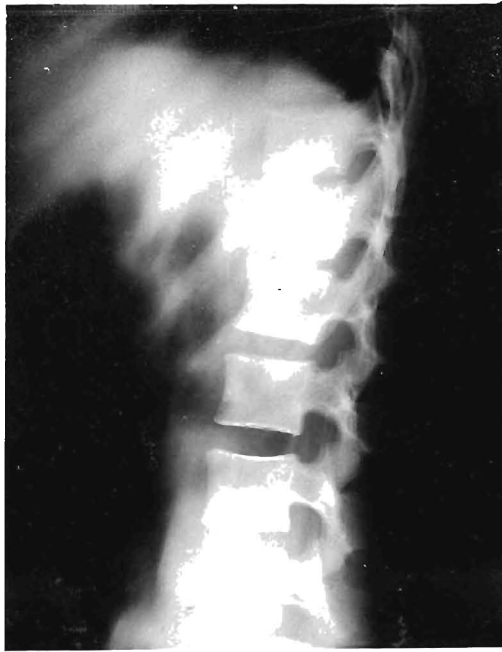Historia: Refiere el paciente que se encontraba bañándose en una piscina cuando le cayó sobre su espalda un hombre que hacía un clavado, desde ese momento siente fuerte dolor en la región dorsolumbar.-

En el examen de portería encuentran lo siguiente: Enferma joven a nivel de la región dorsolumbar, que duele espontáneamente y aumenta a la presión, hay contractura muscular en esta región.-

A su ingreso ordenan colocar una cama rígida y tomar radiografía de la columna. Se toma radiografía contactando al radiólogo lo siguiente: "Hay una fractura por compresión del cuerpo de la 1ª. vértebra lumbar, con moderada deformación en cuña".-

En el examen de aparatos todo se encuentra normal, no hay ningún trastorno nervioso. Se le coloca corsé de yeso en hiporex tensión, permanece 30 días en el servicio, se le da el alta y se le ordena regresar dentro de 10 semanas para retirar el corsé.

Regresa el paciente, se le quita el corsé, la deformidad que se observa a nivel de la fractura es poca, no hay ningún trastorno, más que un leve dolor en la región cuando hace mucho ejercicio.-



Radiografía del caso N^o.6.-Hay una fractura por compresión del cuerpo de la 1^a. vértebra lumbar con moderada deformación en cuña.-

Nombre: E.L.C. Edad: 22 años Archivo N^o.22840

Sexo: Masculino Ocupación: Jornalero.-

Ingresó el día 4 de noviembre de 1.949.-

Consultando porque no puede caminar.-

Historia: Refiere el paciente que hace como un mes se cae de un tren en marcha, desde ese momento no puede caminar. Siente dolor en la rabadilla, tiene dificultad para orinar, que todos estos síntomas se le han ido acentuando cada día; al principio podía ejecutar bastantes movimientos con los miembros inferiores pero ahora casi no puede moverlos.-

Examen Somático: Paciente flaco, pálido, en decúbito dorsal sin escaras, que presenta una cifosis en la región dorsolumbar con ligera escoliosis; dolorosa a la presión.

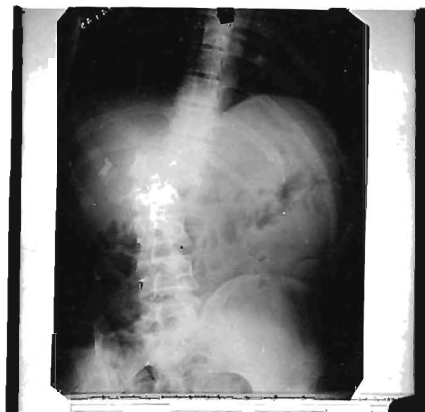Sistema Nervioso: Enfermo presenta parálisis flácida de los miembros inferiores, pero puede ejecutar movimientos cortos en los dedos del pie derecho, sensibilidad táctil abolida, térmica y dolorosa disminuida. La presión sobre los dedos de los pies despierta dolor. Reflejos patelares, cremasterianos y cutáneos, abdominales inferiores y plantares izquierdos abolidos. Plantares derechos perezosos.

Se le toma radiografía de la columna contestando el radiólogo: "Hay una fractura del cuerpo de la 1ª. vértebra lumbar, con desplazamiento de la columna dorsal, hacia la izquierda hay una angulación de la columna como de unos 15 grados".-

Se colóca corsé de yeso en hiperextensión, los síntomas regresan muy lentamente, permanece asilado 33 días, noe se le toman radiografías de control; - mientras estuvo asilado se le comienzan hacer ejercicios pasivos, luego movilización activa. Cuando sale del Hospital camina con ayuda de muletas. Toda vía con el corsé puesto, se le ordena regresar dentro de 6 semanas, regresa sin el corsé que se le quitó él mismo, pero está bastante mejorado.

Radiografía caso N.º 7

Se observa u-
de la 1ª. vér-
bar con des -
de la columna
cia a la iz -



na fractura
tebra lum -
plazamiento
dorsal ha -
quierda.-

CASO NUMERO OCHO

Nombre: E.R.H. Edad: 23 años Archivo Nº.41380

Sexo: Masculino Ocupación: Jornalero.-

Ingresó el 6 de junio de 1.950

Consultando porque no puede mover los miembros inferiores.-

Historia: Refiere el paciente que dos días antes de su ingreso sufre caída de un árbol como de cuatro metros de altura, cayendo sobre sus espaldas, cuando se quiso incorporar no pudo pues sentía dormidos ambos miembros inferiores, fué recogido del suelo y traído al Hospital en ese estado.-

Examen Somático: Enfermo joven, bien constituido en decúbito dorsal, conjuntivas coloreadas, que presenta una deformidad bastante marcada en la región dorso lumbal, dolorosa a la presión.

Aparato respiratorio y digestivo: N.Q.N.

Aparato Circulatorio: 82 por minuto. Apex.5ª. espacio intercostal izquierdo en la línea medio claviclar, ruidos cardiacos normales.-

Sistema nervioso: Se observa una parálisis flácida de los miembros inferiores, con disminución de las sensibilidad táctil, térmica y dolorosa. Reflejos patelares, plantares, aquileos, cremasterianos y cutáneos abdominales, inferiores abolidos, no se observan tragapapeles esfinterianos.-

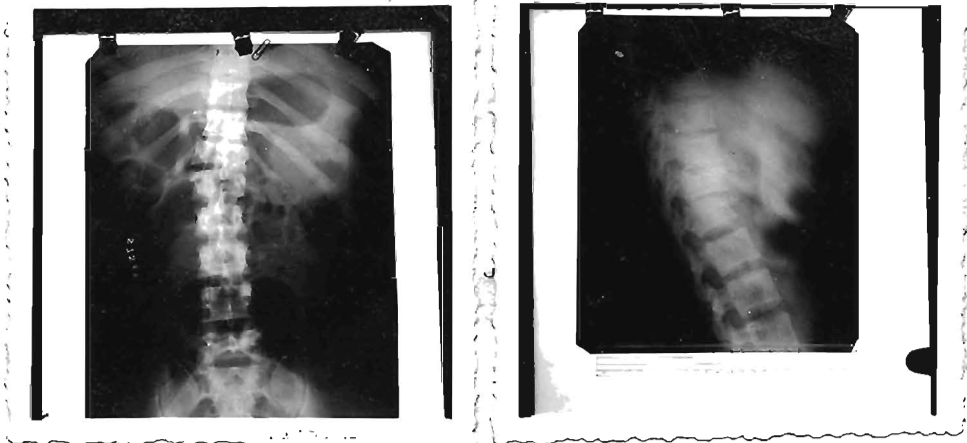
Se le toman radiografías el 10 de junio, contestando al radiólogo: "Hay fractura por aplastamiento de los cuerpos vertebrales de la 12ª. vértebra dorsal y de la 1ª. lumbar con angulación de la columna hacia atrás y hacia la derecha.-"

Se le coloca aparato enyesado en hiperextensión el 12 de junio. Desde ese día comienza a regresar los síntomas pues los pies ya los mueve un poco aunque no puede caminar, la sensibilidad que sólo la tuvo disminuida comienza a regresar.- Los reflejos están lo mismo se le comienzan hacer ejercicios pasivos. El 19 de junio se le toma una radiografía de control que dice: "Siempre se observa la fractura de la 1ª. y 2 lumbar moderado grado de angulación".-

La angulación comparada con la radiografía anterior está notablemente corregida.

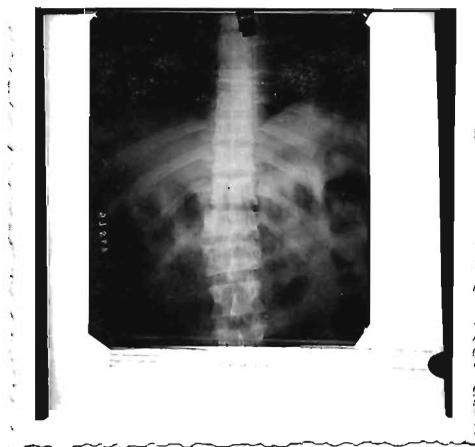El enfermo permanece aislado 100 días en el Hospital exigiendo el alta a pesar de no estar completamente curado pero ya puede caminar. Los reflejos se encuentran presentes, sólo hay debilidad muscular - en los miembros inferiores.-

Se le da el alta prometiendo volver cada mes - para su chequeo, pero no regresa.-



10

Radiografías del caso Nº8. Se observa fractura de la 12ª. vértebra dorsal y la. lumbar con angulación de la columna.-



Radiografía de control del caso Nº.8. La angulación -
comparada con las radiografías anteriores está nota -
blemente disminuida.-

CASO NUMERO NUEVE

Nombre: T.U.C. Edad: 56 años Registro: 51639
Sexo: Maculino Ocupación: Jornalero.-

Ingresó al 29 de octubre de 1.950

Consultando por dolor de la espalda.

Historia: Relata el paciente que cuatro días antes de su ingreso se cayó de un techo como de tres metros de altura, cayendo por la espalda. Desde ese momento experimentó fuerte dolor en la espalda que le ha ido aumentando poco a poco por lo que viene a consultar a este Centro.

Al examinar al enfermo se encuentra, dolor en la región dorso lumbar y hay una gran deformación de la columna tanto en sentido antero posterior (cifosis) como en el sentido lateral (escoliosis).-

El examen de los diferentes aparatos no nos demuestra nada anormal. En el sistema nervioso no se observa ningún trastorno.

Se coloca en cama rígida y se le toma radiografía de la columna, encontrándose que hay una fractura a nivel de la 6ª. vértebra dorsal con marcada deformación en cuña, y otra fractura a nivel del cuerpo de la 1ª. vértebra lumbar, también con marcada deformación en cuña.

Como tratamiento se le pone un corsé de yeso

en hiperextensión permanece aislado en el hospital por 56 días no teniendo ninguna complicación. No tuvo nunca fiebre, se le da el alta y le se ordena regresar dentro de dos meses. Regresa al cabo de ese tiempo con el corsé un poco flojo, se le quita y el paciente está en muy buenas condiciones.-

CASO NUMERO DIEZ

Nombre: J.M.C. Edad: 29 años Fichas: 16584.-

Sexo: Masculino Ocupación: Jornalero.-

Ingresó el 24 de agosto de 1.949

Consultando por dolor en la rabadilla.

Historia: Refiere el paciente que 10 días antes de su ingreso sufrió la caída de un andamio, cayendo en posición sentada. Desde ese momento siente profundo dolor cerca del ano que lo molesta para caminar.

Al examen se encuentra paciente adulto de regular constitución física. Conjuntivas coloreadas. Que se queja de dolor en la parte terminal de la columna. Este dolor es muy fuerte y no permite la presión del dedo.

En el examen de aparatos no se encuentra nada a normal. No presenta ningún trastorno en su sistema nervioso.

Se le toma radiografía y se encuentra que hay una fractura en la porción distal del sacro.

Se reduce por medio de maniobras por el recto y el reporte que se encuentra en su cuadro clínico dice: "Se le ha empacada muy bien la región, se le recomienda guardar un mes de descanso para su completa curse ción permanece aislado un mes y sale mejorado."

CONCLUSIONES

Para hacer este trabajo basado en la revisión de 160 casos de fracturas de la columna vertebral, unos casos los he observado personalmente y los otros en su mayoría, tomados de las fichas del archivo del Hospital Rosales. He tenido muchas dificultades debido a la escasez de datos que encontré en las historias clínicas; además debido a la escasez de material, pocos casos tienen radiografía de control que es tan importante.

También respecto a la evolución que han tenido después estos enfermos fuera del Hospital nada puedo decir, debido a que la mayoría nunca viene a control.-

De este trabajo he sacado las conclusiones siguientes: 1ª.- que las fracturas de la columna vertebral son frecuentes en nuestro medio.

2ª.- que en nuestra serie un 33% fué acompañado de lesión medular, sólo un 7% lograron regresar.

3ª.- que las operaciones descompresivas (laminectomía) dan resultados poco satisfactorios.

4ª.- que las fracturas sin lesión medular bien tratadas son bastante benignas, y en este tipo no se observó una sola defunción.

5ª.- que las fracturas acompañadas de paraplejía hubo cinco muertos.-

6ª.- que las vértebras más frecuentemente lesionadas fueron la 12ª. dorsal, la 1ª. y 2ª. lumbares.

7ª.- No encontré un solo caso de fractura del atlas

BIBLIOGRAFIA

- L. Bohler Técnica del tratamiento de las -
fracturas.
- Watson Jones Fracturas y Traumatismos articu-
lares.
- E.A. Nicoll The Journal of Bone and Joint -
Surgery
- José E. Igarzábal Patología quirúrgica
- Christopher Tratado de Patología Quirúrgica
- Homans Patología quirúrgica
- Forgue Patología Externa
- Testuĉ Anatomía Humana.-

---ooOoc---